



Reporte de Caso

Estenosis pulmonar supraválvular como manifestación de un tumor mediastinal de células germinales: reporte de caso

Mario B. García-Saavedra^{1,a,c}, Hilton D'jango-Cruz^{1,a}, Jianmartín A. Galecio^{2,b,d}, Cristian A. Chava-Ponte^{1,a,e}, Brigitte Illary Pizarro-Alvarado^{1,a,c}, Guillermo Valencia^{3,b,f}, Patricia Rioja-Viera^{3,b,f}, Ángel Zamora-Chuquisengo^{1,a,g}

Recibido: 10 de noviembre del 2025
Aceptado: 18 de abril del 2026
En línea: 30 de abril del 2026

Filiación de los autores

- ¹ Centro Médico Naval «Cirujano Mayor Santiago Távara», Lima, Perú.
- ² Hospital de Apoyo II-2 Sullana, Piura, Perú / Estrategia de Prevención y Control de Cáncer de la DIRESA, Piura, Perú.
- ³ Instituto Nacional de Enfermedades Neoplásicas, Lima, Perú.
- ^a Médico cardiólogo.
- ^b Médico oncólogo.
- ^c Máster en ecocardiografía transesofágica.
- ^d Especialista en oncología.
- ^e Máster en imagen cardíaca avanzada.
- ^f Magíster.
- ^g Especialista en hemodinamia, angiografía y cardioangiología intervencionista.

Correspondencia

Mario B. García-Saavedra.
Av. Venezuela, Bellavista 07006.

Email

mariob.garsa@gmail.com

Fuente de financiamiento

Autofinanciado.

Conflictos de intereses

Ninguno

Citar como

García-Saavedra MB, D'jango-Cruz H, Galecio JA, Chava-Ponte CA, Pizarro-Alvarado BI, Valencia G, et al. Estenosis pulmonar supraválvular como manifestación de un tumor mediastinal de células germinales: reporte de caso. Arch Peru Cardiol Cir Cardiovasc. 2026;7(2). doi: 10.47487/apcyccv.v7i2.569.



Esta obra tiene una licencia de Creative Commons Atribución 4.0 Internacional

RESUMEN

La compresión extrínseca de la arteria pulmonar por una masa mediastinal es una causa extremadamente rara de estenosis pulmonar. Presentamos el caso de un varón de 22 años, sin antecedentes médicos relevantes, que durante una evaluación prequirúrgica refirió disnea de esfuerzo de tres meses de evolución. El ecocardiograma mostró estenosis pulmonar supraválvular y la tomografía de tórax reveló una masa mediastinal gigante que encasillaba grandes vasos y colapsaba la rama pulmonar izquierda. La biopsia mediastinal y el estudio inmunohistoquímico fueron compatibles con un tumor de células germinales primario mediastinal con morfología de seminoma y la elevación sérica de alfafetoproteína, por lo que se le catalogó como un tumor de células germinales extragonadales de alto riesgo. Este caso resalta la importancia de la imagen multimodal en el diagnóstico diferencial de masas mediastinales con compromiso cardíaco compresivo, así como la correlación histopatológica y de marcadores tumorales para orientar el pronóstico y el manejo multidisciplinario.

Palabras clave: Estenosis de Arteria Pulmonar; Neoplasias de Células Germinales y Embrionarias; Seminoma; Imagen Multimodal (Fuente: DeCS-BIREME).

ABSTRACT

Supraválvular pulmonary stenosis as a manifestation of a mediastinal germ cell tumor: a case report

Extrinsic compression of the pulmonary artery by a mediastinal mass is an exceedingly rare cause of pulmonary stenosis. We report the case of a 22-year-old man with no relevant medical history who, during a pre-surgical evaluation, presented with a three-month history of exertional dyspnoea. Echocardiography demonstrated supraválvular pulmonary stenosis, and chest computed tomography revealed a giant mediastinal mass encasing the great vessels and causing collapse of the left pulmonary artery branch. Mediastinal biopsy and immunohistochemical analysis were consistent with a primary mediastinal germ cell tumour of seminomatous morphology, accompanied by serum alpha-fetoprotein elevation, leading to its classification as a high-risk extragonadal germ cell tumour. This case highlights the importance of multimodal imaging in the differential diagnosis of mediastinal masses with compressive cardiac involvement, as well as the value of histopathological correlation and tumour marker assessment in guiding prognosis and multidisciplinary management.

Keywords: Stenosis Pulmonary Artery; Neoplasms, Germ Cell and Embryonal; Seminoma;; Multimodal Imaging (Source: MeSH-NLM).

Introducción

Las masas mediastinales son infrecuentes y, por lo general, en etapas iniciales, no producen síntomas. Sin embargo, cuando son de gran tamaño, pueden ocasionar compresión cardíaca y de grandes vasos, manifestándose con disnea, dolor torácico e incluso síndrome de vena cava superior. La estenosis pulmonar supraválvular secundaria a un tumor mediastinal es una manifestación aun más rara, siendo pocos los casos reportados en la literatura⁽¹⁻³⁾.

Las masas que con mayor frecuencia pueden ocupar el mediastino anterior son los timomas malignos, linfomas y tumores tiroideos; menos frecuentes son los tumores malignos de células germinales, que constituyen solo el 10% de los casos⁽⁴⁾. De estos últimos, los seminomas mediastinales son raros y de buen pronóstico; sin embargo, la elevación concomitante de algún marcador tumoral sugiere un comportamiento biológico no seminomatoso y puede ensombrecer el pronóstico⁽⁵⁾.

Reporte de caso

Presentamos el caso de un paciente de sexo masculino de 22 años, sin antecedentes de importancia, a quien, durante una evaluación prequirúrgica por apendicitis aguda, se le auscultó un soplo sistólico III/VI multifocal. El paciente refirió disnea de esfuerzo de tres meses de evolución, asociada a tos seca y pérdida de peso no cuantificada. Los hallazgos del electrocardiograma basal se muestran en la **Figura 1**.

La presencia de un soplo multifocal de intensidad considerable III/VI en un paciente joven planteó la posibilidad de una cardiopatía congénita acianótica, como un defecto septal interventricular o persistencia del conducto arterioso. Sin embargo, el hallazgo de onda P de amplitud incrementada en el electrocardiograma amplió el diagnóstico diferencial a estenosis pulmonar congénita.

El ecocardiograma transtorácico (ETT) mostró incidentalmente una gran masa de contornos irregulares

y contenido heterogéneo lateral al ventrículo izquierdo, generando su compresión y desplazamiento hacia el hemitórax contralateral (**Vídeo 1**). Destacó un estrechamiento de la arteria pulmonar a nivel supraválvular con gradiente obstructivo (velocidad máxima 3,2 m/s, gradiente máximo 40,9 mmHg) (**Figura 2**); no obstante, las dimensiones de las cavidades derechas eran normales, así como la función sistólica del ventrículo derecho (TAPSE 2 cm, onda s' 13 cm/s, cambio de área fraccional 49%) y el acoplamiento ventrículo derecho-arteria pulmonar (TAPSE/PSAP 0,64) (**Vídeo 2**). La función sistólica del ventrículo izquierdo fue normal (fracción de eyección biplanar 55%), aunque con un gasto cardíaco reducido de 3,6 litros/minuto. Además, se encontró efusión pericárdica leve con un pozo mayor de 6 mm.

La tomografía computarizada (TC) de tórax, abdomen y pelvis con contraste evidenció una masa mediastinal anterior gigante (144 × 181 × 160 mm), de bordes lobulados y densidad heterogénea, con áreas de necrosis central y calcificaciones puntiformes, con extensión hacia el hemitórax izquierdo y desplazamiento del corazón hacia la derecha. Además, la masa encasillaba la aorta ascendente, el arco aórtico, parte de la aorta torácica, las carótidas, y comprimía el tronco pulmonar con un área transversal de 1,49 cm² en el punto de máximo estrechamiento, colapsando la rama pulmonar izquierda, sin evidencia de infiltración directa (**Figura 3**). No se observaron lesiones metastásicas ni adenopatías regionales o extrarregionales. En la resonancia magnética (RM) cardíaca, la masa mostró señal heterogénea isoíntensa en T1 e hiperíntensa en T2, restricción a la difusión y áreas necróticas centrales, con realce progresivo tras la administración de contraste y, además, colapso de la rama pulmonar izquierda sin invasión miocárdica (**Figura 3**).

Se realizaron dos biopsias percutáneas guiadas por TC. La primera mostró proliferación de células redondas con atipia y tabiques fibrosos, inmunohistoquímica negativa para CD3, CD20, panqueratina y BCL-2, pero un Ki-67 del 70%, indicando una proliferación celular muy alta. La segunda biopsia, indicada debido a que la primera no permitió establecer un diagnóstico definitivo, confirmó neoplasia de células redondas y descartó linfoma; además, fue negativa para sinaptofisina y CD30. Finalmente, la biopsia de la pieza quirúrgica mediastinal

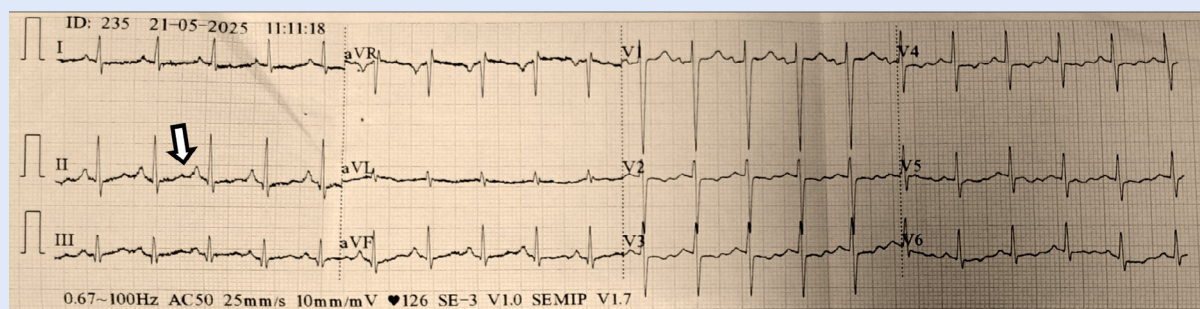


Figura 1. Electrocardiograma de doce derivaciones. Destacan taquicardia sinusal 112 lpm y onda P pulmonar en DII con amplitud de 0,3 mV y 0,04 milisegundos de duración. Además, trastorno inespecífico de repolarización en precordiales y cara lateral.

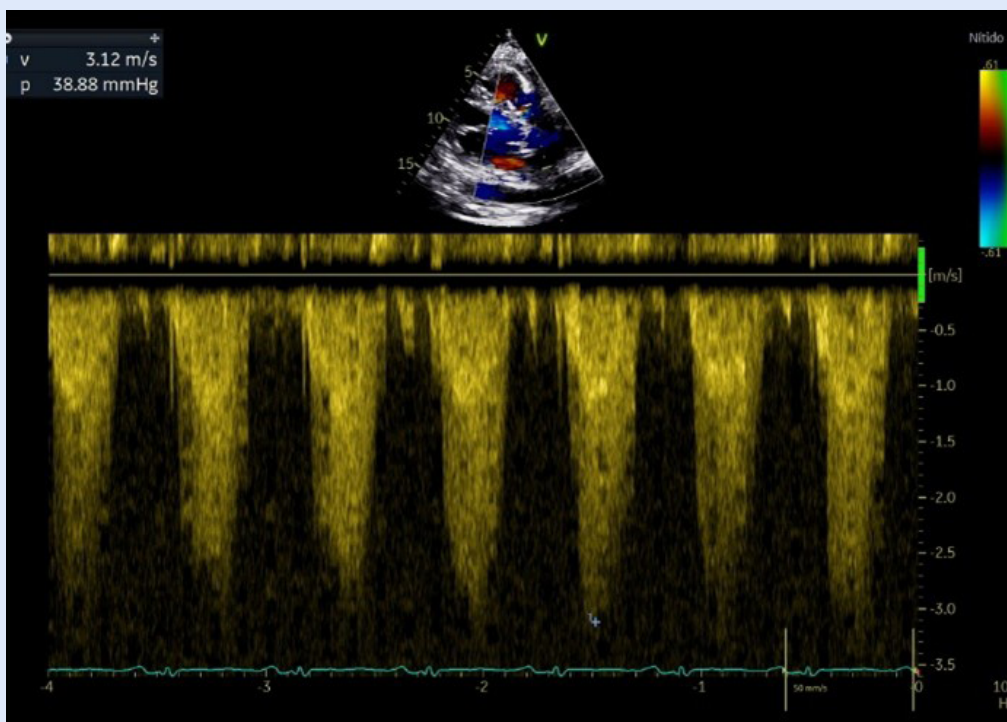


Figura 2. Estenosis pulmonar supraválvular por ETT. El Doppler continuo mostró incremento de velocidad y gradiente máximos compatibles con estenosis pulmonar.

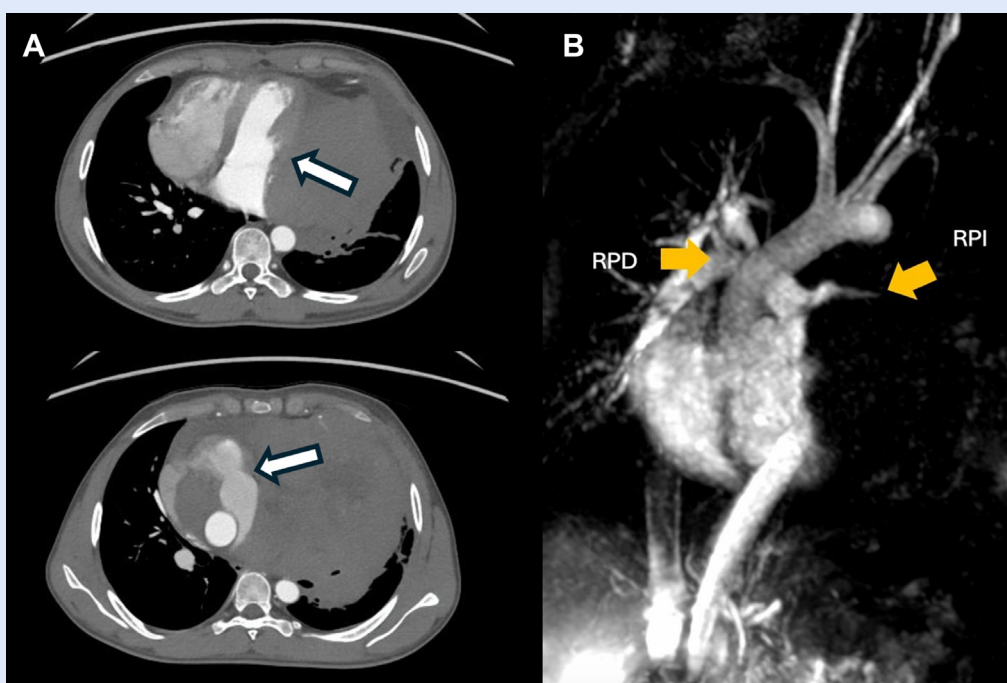


Figura 3. (A) Tomografía de tórax con contraste, en la imagen superior la flecha señala el efecto compresivo sobre las cavidades izquierdas y su desplazamiento contralateral; abajo, la flecha señala el estrechamiento de la arteria pulmonar principal que genera un efecto obstructivo con elevación de velocidades y gradientes en el ultrasonido. **(B)** Resonancia magnética de tórax que muestra el colapso de la rama pulmonar izquierda.

evidenció neoplasia maligna de células redondas, con necrosis extensa, aumento de mitosis y positividad para SALL4 y CD117, compatible con seminoma mediastinal (**Figuras 4 y 5**).

Los exámenes de laboratorio mostraron anemia microcítica e hipocrómica, con hemoglobina de 10,2 g/dL (VN 14–17), VCM de 73,9 fL (VN 80–96) y HCM de 23,9 pg (VN 28–33), así como linfopenia con linfocitos al 7,1% (VN 25–40). El NT-proBNP fue de 398 pg/mL (VN <100). Otros hallazgos bioquímicos incluyeron fosfatasa alcalina 480 U/L (VN 40–129). Los marcadores tumorales estuvieron elevados, con LDH 2599 U/L (VN 135–225), alfafetoproteína (AFP) 169 ng/mL (VN 0–7) y β -HCG 71 mUI/mL (VN <2).

Durante la evolución, el paciente desarrolló síndrome de vena cava superior y fue sometido a cirugía de exéresis del tumor mediastinal de emergencia. Durante el procedimiento presentó paro cardiorrespiratorio que no respondió a las maniobras de reanimación cardiopulmonar avanzadas, con muerte intraoperatoria.

Discusión

La estenosis pulmonar supraavalvular es una rara forma de estenosis pulmonar y constituye un reto diagnóstico. La causa congénita es la más frecuente; sin embargo, puede desarrollarse después de una intervención quirúrgica en la arteria pulmonar, la infección por rubéola y, mucho más rara

aun, por tumores mediastinales que generen compresión del tronco pulmonar o de sus ramas ⁽⁶⁾. En este caso, la disnea progresiva, el soplo sistólico multifocal y la onda P pulmonar inclinaron el diagnóstico inicial hacia una cardiopatía congénita acianótica. Sin embargo, el hallazgo incidental de una masa de grandes dimensiones replanteó el diagnóstico hacia una causa extrínseca con repercusión hemodinámica y sistémica.

El ETT permitió evaluar el efecto hemodinámico obstructivo de la masa mediastinal sobre la arteria pulmonar; la TC y la RM determinaron con precisión el punto de estrechamiento del tronco pulmonar por encima del plano valvular y el colapso de su rama izquierda, y el estudio histopatológico confirmó la causa neoplásica obstructiva. Además, se observó una extensión local significativa, pero sin invasión miocárdica, aspecto clave ya que la infiltración cardíaca confiere un peor pronóstico y condiciona el abordaje terapéutico. Esto resalta la utilidad de la imagen multimodal para guiar el proceso de diagnóstico y tratamiento e incluso establecer el pronóstico de un tumor mediastinal ^(4,7).

Los tumores del mediastino anterior en pacientes jóvenes se resumen clásicamente como «los cuatro T»: timoma, teratoma (y otros tumores germinales), tiroides (bocio ectópico o carcinoma) y «terrible linfoma» ⁽⁴⁾. Los seminomas mediastinales primarios son tumores de células germinales poco frecuentes, localizados típicamente en el mediastino y, con menos frecuencia, en el retroperitoneo. A diferencia de los tumores germinales no seminomatosos, los seminomas suelen tener un crecimiento expansivo, pero menos agresivo, con menor propensión inicial a metastatizar y una presentación clínica frecuentemente inespecífica, lo que puede retrasar su diagnóstico ^(8,9). En un estudio en 120 pacientes con diagnóstico de seminoma mediastinal, los síntomas más frecuentes fueron dolor torácico (32,4%), disnea (12,9%) y síndrome de vena cava superior (9%); sin embargo, se ha descrito que hasta un tercio de los pacientes permanece asintomático al momento del diagnóstico (32,4%) ⁽¹⁰⁾.

La verdadera incidencia de masas mediastinales es difícil de establecer debido a la heterogeneidad de los reportes, clasificaciones y la inclusión de patologías benignas o malignas con pronósticos diversos ⁽⁴⁾. Esto subraya la importancia de considerar estas neoplasias en el diagnóstico diferencial, incluso cuando se trata de una presentación inicial infrecuente con síntomas cardiovasculares.

El enfoque diagnóstico requiere la combinación de técnicas de imagen avanzadas (TC, RM) para definir la extensión y compresión vascular, y la biopsia con estudio inmunohistoquímico para caracterizar la histología y el componente tumoral ⁽¹¹⁾. En nuestro caso, la biopsia reveló neoplasia de células redondas con Ki-67 elevado, necrosis extensa y positividad para SALL4 y CD117, junto con negatividad para marcadores linfoides (CD3, CD20) y neuroendocrinos (sinaptofisina, CD30). Esto confirmó la morfología de seminoma mediastinal; sin embargo, la elevación de AFP, infrecuente en seminomas puros, sugirió la presencia de un componente no seminomatoso (saco vitelino/embrionario) y un comportamiento biológico más agresivo ⁽⁸⁾.

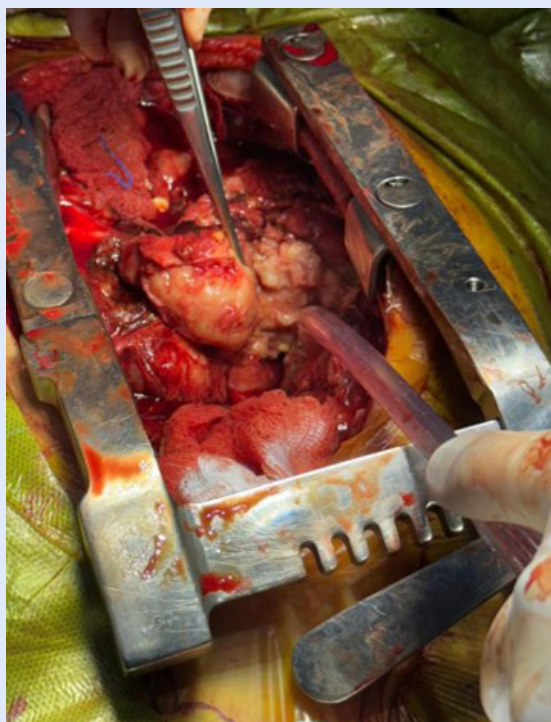


Figura 4. Hallazgo intraoperatorio de la masa mediastinal. Se aprecia un tejido blanquecino de aspecto heterogéneo con áreas nodulares de color amarillento.

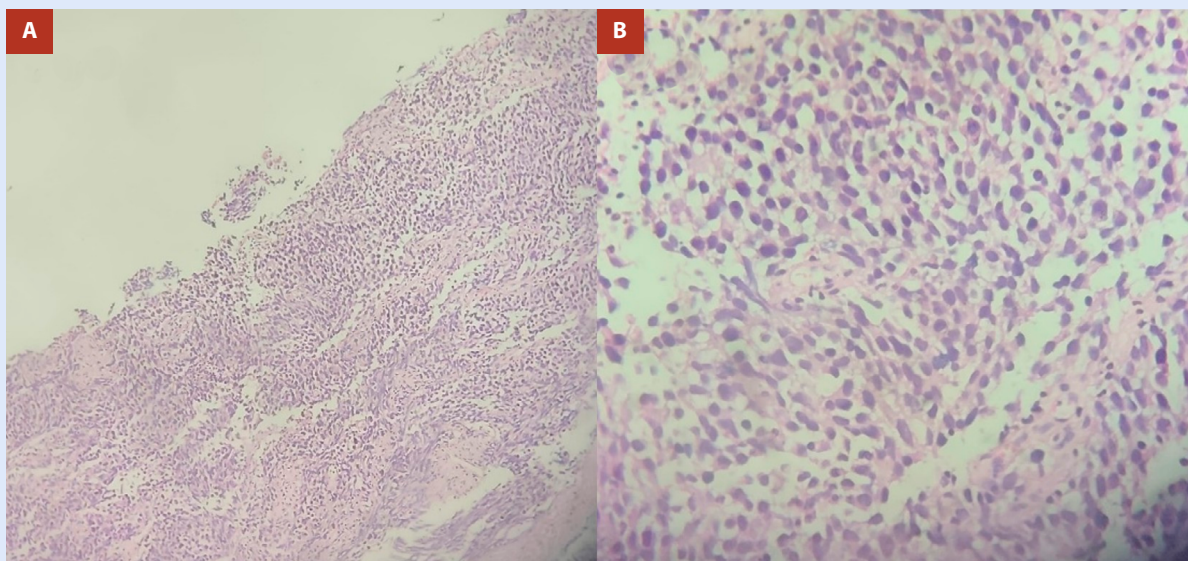


Figura 5. (A) Células con núcleos hiper cromáticos atípicos y nucléolos prominentes (4X). **(B)** Vista de muestra de tejido: neoplasia maligna de células redondas con extensa necrosis y aumento de mitosis (40X). Tinción en ambas Hematoxilina-Eosina.

Según la clasificación del *International Germ Cell Cancer Collaborative Group* (GCCCCG, por sus siglas en inglés), independientemente del nivel de marcadores tumorales o de metástasis a distancia, este caso se sitúa en la categoría de riesgo pobre. Aunque histológicamente la neoplasia presentó morfología de seminoma, la elevación de AFP determina que, para fines terapéuticos, este tumor se considere no seminomatoso de alto riesgo y con indicación de quimioterapia combinada según guías de práctica clínica internacionales como NCCN, ESMO y EAU Guidelines^(8,9,12).

Desde el punto de vista fisiopatológico, la masa generó un síndrome de compresión mediastinal, complicación potencialmente mortal que requiere manejo urgente. La compresión crítica sobre grandes vasos y la dificultad respiratoria progresiva ilustran cómo las masas mediastinales grandes pueden simular o exacerbar patologías cardiovasculares, afectando la hemodinámica e incrementando el riesgo perioperatorio.

En conclusión, las masas mediastinales, aunque infrecuentes, deben considerarse en el diagnóstico diferencial de soplos cardíacos nuevos y disnea progresiva en pacientes jóvenes, especialmente cuando se acompañan de síntomas sistémicos o signos de compresión mediastinal. En este caso, la masa correspondió a un tumor de células germinales mediastinales con morfología de seminoma y elevación de AFP,

lo que determinó un manejo como tumor no seminomatoso (quimioterapia). El uso de la imagen multimodal permitió definir el estadiaje de la masa, así como el compromiso de grandes vasos y vías respiratorias, anticipando complicaciones potencialmente graves como el síndrome de vena cava superior o colapso hemodinámico. Esto subraya la importancia de un enfoque diagnóstico integral que incluya la clínica, la imagen multimodal y biomarcadores para un diagnóstico y tratamiento oportunos.

Consideraciones éticas

Se obtuvo en consentimiento informado de un familiar directo del paciente para la recopilación de datos y publicación de este caso. Se garantizó en todo momento la confidencialidad de los datos del paciente.

Contribución de los autores

MBGS: conceptualización, redacción del borrador original, edición, revisión y aprobación de la versión final. **HDC:** conceptualización, investigación, revisión y aprobación de la versión final. **JAG:** redacción del borrador original, investigación, revisión y aprobación de la versión final. **CACP, BIPA:** investigación, revisión y aprobación de la versión final. **GV, PRV:** redacción del borrador original, revisión y aprobación de la versión final. **AZC:** revisión y aprobación de la versión final.

Referencias bibliográficas

1. Azizee MF, Hussin SA, Mohamad Jamali AA, Hussain AH, Mamat AZ, Marzuki A, et al. Anterior Mediastinal Mass Mimicking Supra valvular Pulmonary Stenosis With Systolic Murmur. *JACC Case Rep.* 2025;30(4):102576. doi: 10.1016/j.jaccas.2024.102576
2. Jaffery Z, Ananthasubramaniam K. Isolated left pulmonary artery stenosis due to extrinsic compression by intra thoracic tumor: recognition of unusual Doppler flow pattern and correlation with computed tomography. *Int J Cardiovasc Imaging.* 2007;23(4):507-10. doi: 10.1007/s10554-006-9167-7.

3. Çap M, Erdoğan E, Akyüz A, Kanbal Çap N, Erdur E. Progressive pulmonary stenosis due to huge mediastinal thymoma. *Anatol J Cardiol.* 2021;25:E28-9. doi:10.5152/AnatolJCardiol.2021.11069. doi: 10.5152/AnatolJCardiol.2021.11069 .
4. Carter BW, Marom EM, Detterbeck FC. Approaching the Patient with an Anterior Mediastinal Mass: A Guide for Clinicians. *J Thorac Oncol.* 2014;9(9):S102-9. doi: 10.1097/JTO.0000000000000294
5. Joel A, Mathew N, Andugala SS, Daniel S, Gnanamuthu BR, John AO, et al. Primary mediastinal germ cell tumours: real world experience in the low middle income (LMIC) setting. *Ecancermedalscience.* 2021;15:1186. doi: 10.3332/ecancer.2021.1186.
6. Poupart S, Navarro-Castellanos I, Raboisson MJ, Lapierre C, Dery J, Miró J, et al. Supra-Valvular and Valvular Pulmonary Stenosis: Predictive Features and Responsiveness to Percutaneous Dilatation. *Pediatr Cardiol.* 2021;42(4):814-20. doi: 10.1007/s00246-021-02545-w.
7. Angeli F, Bodega F, Bergamaschi L, Armillotta M, Amicone S, Canton L, et al. Multimodality Imaging in the Diagnostic Work-Up of Patients With Cardiac Masses. *JACC CardioOncology.* 2024;6(6):847-62. doi: 10.1016/j.jacc.2024.10.003.
8. Gilligan T, Lin DW, Adra N, Bagrodia A, Feldman DR, Yamoah K, et al. NCCN Guidelines® Insights: Testicular Cancer, Version 2.2025. *J Natl Compr Canc Netw.* 2025;23(4):e250018. doi: 10.6004/jnccn.2025.0018.
9. Oldenburg J, Berney DM, Bokemeyer C, Climent MA, Daugaard G, Gietema JA, et al. Testicular seminoma and non-seminoma: ESMO-EURACAN Clinical Practice Guideline for diagnosis, treatment and follow-up. *Ann Oncol.* 2022;33(4):362-75. doi: 10.1016/j.annonc.2022.01.002
10. Moran CA, Suster S, Przygodzki RM, Koss MN. Primary germ cell tumors of the mediastinum: II. Mediastinal seminomas? a clinicopathologic and immunohistochemical study of 120 cases. *Cancer.* 1997;80(4):691-8. doi: 10.1002/(sici)1097-0142(19970815)80:4<691::aid-cnrc7>3.0.co;2-q.
11. Sharma S, Kamala R, Nair D, Ragavendra TR, Mhatre S, Sabharwal R, et al. Round Cell Tumors: Classification and Immunohistochemistry. *Indian J Med Paediatr Oncol.* 2017;38(03):349-53. doi: 10.4103/ijmpo.ijmpo_84_16.
12. Nicol D, Berney DM, Boormans JL, Di Nardo D, Fankhauser CD, Fischer S et al. EAU Guidelines on Testicular Cancer 2025. Arnhem, The Netherlands: European Association of Urology; 2025.