



Reporte de Caso

Diseción aortocoronaria Dunning clase III luego de intervención percutánea de oclusión coronaria total crónica. Reporte de un caso

Alexis Vallejos-Barrientos^{1,a}, Alessandra Centeno-Araujo^{1,a}, Diego Davila-Flores^{1,b}, Zoila Rodríguez-Urtega^{1,c}

Recibido: 06 de noviembre de 2025
Aceptado: 03 de enero de 2026
En línea: 19 de enero de 2026

Filiación de los autores

¹ Instituto Nacional Cardiovascular-INCOR, EsSalud, Lima, Perú.

^a Médico residente de Cardiología.

^b Médico cardiólogo.

^c Médico cardiólogo subespecialista en imagen cardiovascular.

Correspondencia

Alexis Vallejos-Barrientos
Jr. Coronel Zegarra 417, Jesús María,
Lima, Perú.

Email

cardiologiaconalexis@gmail.com

Fuente de financiamiento

Autofinanciado.

Conflictos de intereses

Ninguno

Citar como

Vallejos-Barrientos A, Centeno-Araujo A, Davila-Flores D, Rodríguez-Urtega Z. Diseción aortocoronaria Dunning clase III luego de intervención percutánea de oclusión coronaria total crónica. Reporte de un caso. Arch Peru Cardiol Cir Cardiovasc. 2026;7(1):70-74. doi: 10.47487/apcyccv.v7i1.563.



Esta obra tiene una licencia de Creative Commons Atribución 4.0 Internacional

ABSTRACT

La diseción aortocoronaria iatrogénica es un desgarro intimal que genera una falsa luz y puede propagarse hacia la aorta. Presentamos el caso de una mujer de 68 años, con antecedentes de hipertensión arterial, obesidad, infarto de miocardio ST elevado inferior previo no revascularizado y angina limitante. La perfusión miocárdica evidenció isquemia del 15% en la pared inferior, y la coronariografía reveló oclusión total crónica de la arteria coronaria derecha, con circulación colateral heterocoronaria. Se realizó angioplastia e implante de tres stents medicados. Se evidenció un flap de diseción originado en el seno coronario derecho, con propagación hacia la raíz aórtica. La angiotomografía confirmó la diseción de la aorta ascendente, con extensión al arco aórtico y al tronco braquiocefálico. Se instauró tratamiento médico (betabloqueantes, nitratos y analgesia), con conducta expectante quirúrgica ante una posible progresión. La evolución fue favorable, con evidencia de hematoma intramural estable en la aorta ascendente al alta y reabsorción completa al séptimo mes de seguimiento.

Palabras clave: Diseción Aórtica; Angiografía Coronaria; Enfermedades Iatrogénicas (Fuente: DeCS-BIREME).

RESUMEN

Dunning type III aortocoronary dissection after percutaneous coronary intervention for chronic total occlusion. A case report

Iatrogenic aorto-coronary dissection is an intimal tear that creates a false lumen and may propagate into the aorta. We report the case of a 68-year-old woman with a history of hypertension, obesity, a previous unrevascularised inferior transmural myocardial infarction, and limiting angina. Myocardial perfusion imaging demonstrated 15% ischaemia of the inferior wall, and coronary angiography revealed a chronic total occlusion of the right coronary artery with heterocoronary collateral circulation. The patient underwent percutaneous coronary intervention with implantation of three drug-eluting stents. A dissection flap originating in the right coronary sinus with extension into the aortic root was observed; contrast-enhanced computed tomography confirmed dissection of the ascending aorta with extension to the aortic arch and the brachiocephalic trunk. Medical therapy (beta-blockers, nitrates, and analgesia) was initiated, and surgery was deferred with close clinical and imaging surveillance. The clinical course was favourable, with a stable intramural haematoma of the ascending aorta and complete resorption at 7 months of follow-up.

Keywords: Aortic Dissection; Coronary Angiography; Iatrogenic Diseases (Source: MeSH-NLM).

Introducción

La disección aortocoronaria iatrogénica (DACI) se define por la creación de una falsa luz en la pared aórtica, originada por un desgarro en la íntima, que se extiende desde las arterias coronarias hacia la aorta⁽¹⁾. Ocurre durante una coronariografía diagnóstica o terapéutica, con una incidencia del 0,006% y 0,098%, respectivamente, y presenta una mortalidad del 5 al 10%^(2,3). La clasificación de Dunning la divide en tres grupos: Clase I: compromiso de la cúspide valvular ipsilateral. Clase II: extensión hacia la aorta ascendente < 40 mm. Clase III: extensión hacia la aorta ascendente > 40 mm^(4,5). Presentamos el caso de una paciente sometida a intervención coronaria percutánea electiva por oclusión total crónica (OTC), en la que, a pesar de ser catalogada como Dunning clase III, realizamos manejo médico.

Reporte de caso

Mujer de 68 años con antecedentes de obesidad, hipertensión arterial e infarto de miocardio ST elevado inferior, ocurrido hace un

año, no revascularizado. Presentó angina típica, pese a un tratamiento médico óptimo con betabloqueador, calcioantagonista y nitratos en dosis máximas toleradas. El ecocardiograma transtorácico (ETT) evidenció una fracción de eyección del ventrículo izquierdo del 58%, con hipocinesia basal inferior. La perfusión miocárdica concluyó con isquemia residual del 15% en la pared inferior, por lo que realizamos coronariografía diagnóstica, evidenciando OTC de la arteria coronaria derecha (CD); se decidió realizar angioplastia. A través de un introductor radial, se avanzó un catéter Amplatz Left 2 (AL 2), Judkins Right 4 (JR4) de 6 Fr y guías de angioplastia 0,014 Fighter y Whisper Extra Support. Posteriormente, se realizó una intervención coronaria percutánea con implante de tres stents farmacoactivos en los segmentos proximal y medio de la arteria CD, mediante dilatación con balón e inflado manual hasta 12 atm de presión. Durante el control angiográfico, realizado con inyección manual, se evidenció extravasación de contraste hacia la pared de la aorta ascendente, diagnosticándose DACI (**Figura 1**).

Al mismo tiempo, la paciente presentó dolor torácico intenso, taquicardia e hipertensión arterial; el electrocardiograma reveló ondas T negativas en derivadas V1-V4. Instauramos control hemodinámico con labetalol en infusión y analgesia con morfina, logrando una frecuencia cardiaca de 60 latidos por minuto, presión arterial sistólica menor de 120 mmHg y suspendimos temporalmente la doble antiagregación. La angiotomografía

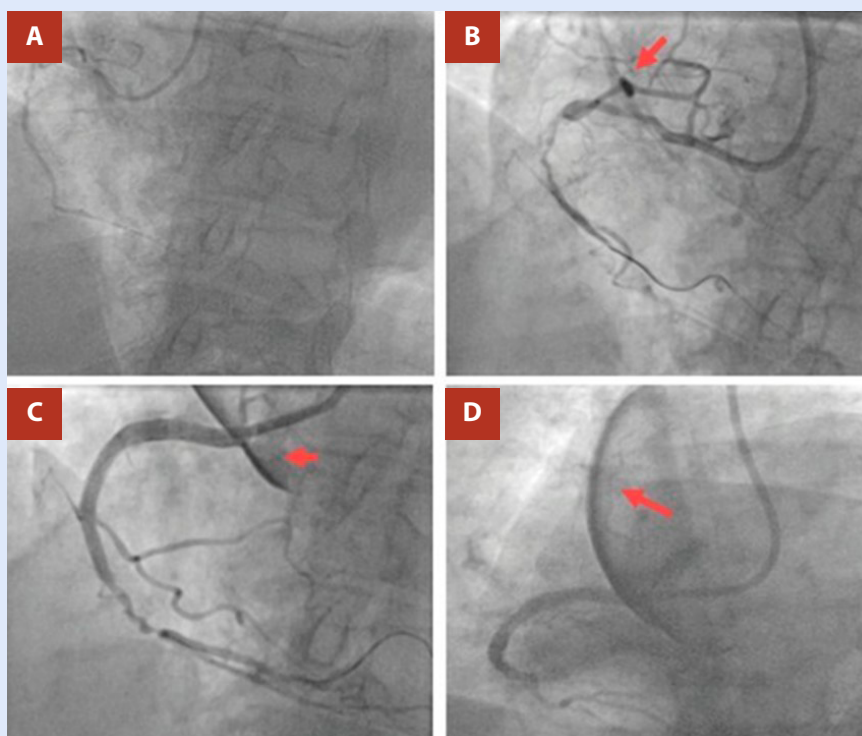


Figura 1. A. Oclusión en el segmento medio de la arteria coronaria derecha. B. Progresión de la guía hasta el segmento distal de la arteria coronaria derecha, evidenciando extravasación de contraste a nivel del seno coronario derecho que se extiende a la raíz de la aorta. C. Angioplastia con tres stents medicados en el segmento proximal de la arteria coronaria derecha, evidenciando aumento retrógrado de extravasación de contraste hacia la aorta ascendente. D. Trazo de disección que se extiende hasta la aorta ascendente > 40 mm.

computarizada (ATC) de aorta y grandes vasos evidenció diseción de aorta ascendente, originada en los senos de Valsalva derecho y no coronario, con extensión hasta el arco aórtico finalizando previo al origen de la arteria subclavia izquierda. La medida del diámetro total de la aorta ascendente fue de 41,4x39,5 mm (21,5 mm/m²), siendo el diámetro de la luz verdadera de 27x14,6 mm. La lámina íntima disecada comprometía aproximadamente el 50% de la luz verdadera y la arteria coronaria derecha se originaba desde la luz falsa, hallazgos que sugieren una diseción secundaria a traumatismo íntimo iatrogénico después del cruce inicial del catéter guía y la implantación de los stents farmacoactivos. Se catalogó como DACI Dunning clase III (Figura 2).

Optamos por un manejo médico conservador con monitorización continua y seguimiento multimodal con imágenes. La decisión se sustentó en la estabilidad clínica, la remisión del dolor, la ausencia de signos de hipoperfusión o complicaciones como taponamiento cardíaco, insuficiencia aórtica (IAo) severa o extensión de la diseción. Durante la hospitalización mantuvimos un control riguroso de la frecuencia cardíaca y la presión arterial, inicialmente con labetalol y posteriormente con propranolol, nitroglicerina y analgesia con morfina. Las ATC de la aorta y de grandes vasos al segundo y sexto día evidenciaron la formación de un hematoma intramural estable, sin progresión de la diseción ni incremento de los diámetros aórticos. Al tercer día, el ecocardiograma transefágico descartó insuficiencia valvular aórtica severa y evidenció un hematoma intramural aórtico estable.

Al tercer día, iniciamos progresivamente la doble antiagregación e instauramos tratamiento vía oral con irbesartán 150 mg cada 12 h, amlodipino 10 mg cada 24 h y propranolol 40 mg cada 8 h. La paciente se mantuvo estable, sin evidencia de complicaciones, con alta al noveno día.

En el seguimiento a los 3 y 6 meses, la paciente permaneció asintomática. La ATC de aorta y grandes vasos realizada a los 7 meses evidenció resolución completa del hematoma aórtico

intramural y la reducción del diámetro de la aorta ascendente a 33x34 mm (Figura 3).

Discusión

La diseción de la aorta ascendente constituye una emergencia cardiovascular, con una mortalidad del 22% en quienes se sometieron a cirugía, y del 58,6% en quienes se optó por manejo médico (6). Por lo tanto, su manejo suele ser quirúrgico y, si bien la mayoría de los casos son espontáneos, se han reportado casos tras intervencionismo, siendo la DACI una de las complicaciones más temidas de las coronariografías (7).

Los factores de riesgo incluyen la manipulación excesiva del catéter, inyección de contraste a alta presión, aterosclerosis significativa, hipertensión arterial no controlada, anomalías estructurales de la aorta o de arterias coronarias y angioplastia a OTC (8,9). Nuestra paciente era hipertensa, presentaba aterosclerosis significativa y fue sometida a angioplastia de OTC de la arteria CD.

En más del 85% de los casos se compromete el ostium de la arteria CD, como en nuestro caso. Esta predisposición se debe a que el tronco coronario izquierdo (TCI) ofrece mayor resistencia a la tracción y presión que la arteria CD (9,10). Esta diferencia obedece a que el TCI posee un mayor diámetro, angulación menos pronunciada, pared con mayor presencia de colágeno tipo I, sumado a que la canulación de la arteria CD presenta una mayor dificultad (10,11).

En un alto porcentaje se producen por angioplastia a OTC, como en el presente caso, explicado por la mayor manipulación del catéter; se ha reportado que los catéteres más asociados eran JR4 y AL1 de 6 Fr (12). En este caso se emplearon ambos tipos de catéteres.

El diagnóstico puede establecerse durante la angiografía al evidenciar extravasación de contraste desde el seno de Valsalva

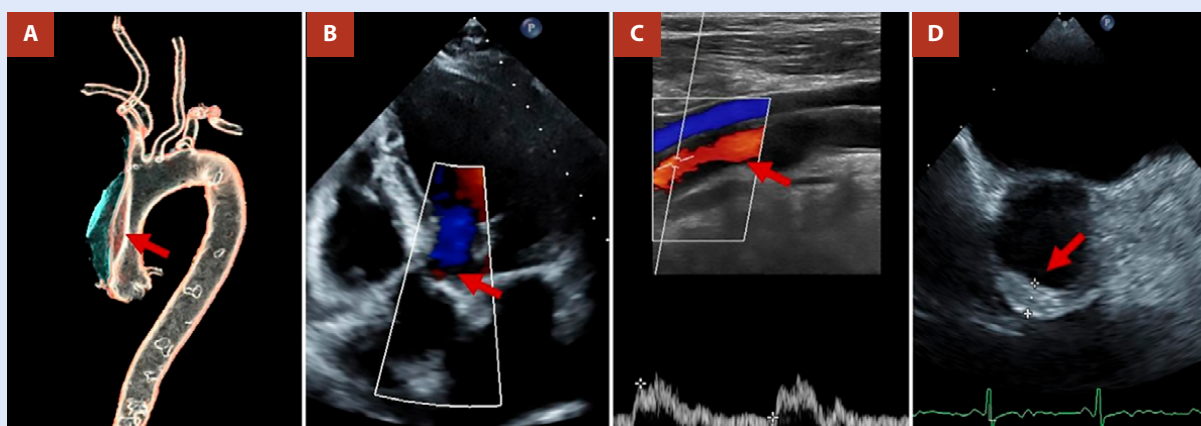


Figura 2. A. Reconstrucción en 3D del angiotem de la aorta, donde se evidencia el trazo de diseción de la aorta ascendente (flecha roja) que culmina previo al nacimiento de la arteria subclavia izquierda. **B.** Ecocardiograma transtorácico que muestra la ausencia de valvulopatía aórtica significativa y se descarta la presencia de derrame pericárdico. **C.** Ecografía carotídea donde se observa la ausencia de compromiso del flujo carotídeo en la arteria carótida derecha. **D.** Ecocardiograma transefágico que evidencia hematoma intramural en la aorta ascendente, sin signos de progresión de diseción aórtica.

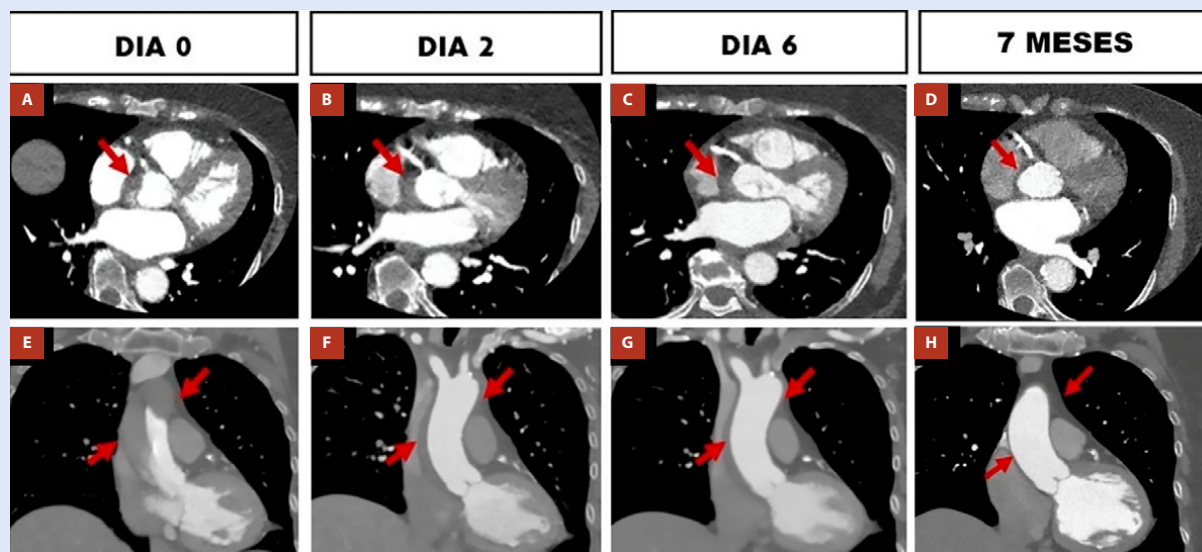


Figura 3. (A a C) Trazo de disección desde el seno coronario derecho, sin evidencia de aumento de diámetro al día 6 (E a G). Trazo de disección desde la raíz hasta la aorta, con extensión previa al nacimiento de la arteria subclavia izquierda el día 0, con disminución de su extensión y espesor, imagen de hematoma residual al día 6 (D y H). Representan el control tomográfico a los siete meses, donde se evidencia la resolución completa del hematoma intramural de la pared aórtica, sin evidencia de engrosamiento ni flap de disección.

y colapso parcial de la luz verdadera. Ante la sospecha, se debe suspender toda inyección de contraste y evitar la manipulación adicional con catéteres⁽¹³⁾. Cuando el punto de entrada es identificable, la estrategia preferente es el sellado ostial con stent para detener la propagación; en nuestro caso, pese al reconocimiento precoz de la DACI, no fue posible localizar el orificio de entrada, por lo que se optó por estabilización hemodinámica y estratificación con imagen multimodal^(13,14).

La ETT permite detectar derrame pericárdico, IAO y alteraciones segmentarias sugestivas de hipoperfusión coronaria por colapso de la luz verdadera; hallazgos que indicarían cirugía de emergencia⁽¹⁴⁾. No evidenciamos ninguna de estas complicaciones.

La ATC de aorta y grandes vasos constituye la técnica diagnóstica de elección por su elevada precisión diagnóstica (sensibilidad y especificidad del 98–100% y 95–99%, respectivamente); permite localizar el origen, medir la extensión y definir territorios vasculares comprometidos. El protocolo incluye la adquisición sincronizada para aorta ascendente, seguida de un barrido desde el cuello hasta la pelvis⁽¹⁵⁾. Categorizamos la lesión como Dunning III; el seguimiento seriado documentó la conversión a hematoma intramural estable, sosteniendo la continuidad del manejo conservador.

El objetivo del manejo es reducir el estrés parietal aórtico sin comprometer la perfusión sistémica. Se recomienda una frecuencia cardíaca ≤ 60 lpm y una presión arterial sistólica menor de 120 mmHg. La analgesia adecuada es esencial; debe evitarse la taquicardia refleja, por lo cual, los vasodilatadores se introducen luego del betabloqueo^(15,16). Esta fue la estrategia aplicada, con labetalol endovenoso en la fase inicial.

Respecto al tratamiento definitivo, en formas limitadas (Dunning I–II), el sellado ostial sumado al manejo médico suele ser suficiente^(17,18). Tradicionalmente, los Dunning III se consideraban

de indicación quirúrgica⁽⁷⁾; sin embargo, la decisión no debe basarse solo en la extensión. Proponemos para Dunning III un enfoque condicionado por cuatro criterios: sellado del origen del flap eficaz; ausencia de IAO moderada-severa o taponamiento cardíaco; estabilidad hemodinámica sin signos de hipoperfusión; y no progresión en la ATC de aorta y grandes vasos durante las primeras 24–72 h. Si estos criterios se cumplen, un manejo conservador intensivo con vigilancia estrecha es razonable; si falla, se debe priorizar la cirugía de emergencia. En nuestra paciente, la ausencia de complicaciones y la no progresión en la ATC de aorta y grandes vasos seriada sustentaron el manejo conservador. El IVUS (Intravascular ultrasound) puede ser de utilidad para identificar el punto de origen del flap de disección, facilitando el sellado ostial con stent⁽¹⁹⁾ y, aunque no se utilizó en el presente caso debido a que se priorizó la estabilización hemodinámica, puede ser una buena alternativa diagnóstica. La serie de casos más grande reportada hasta la fecha refiere que el 54% presentaron DACI Dunning clase III, de los cuales solo el 40% se sometió a cirugía, evidenciando que no todos los casos son quirúrgicos, lo cual va en concordancia con el presente caso⁽¹⁾.

El seguimiento debe realizarse mediante ETT evaluando la válvula aórtica y el derrame pericárdico, así como la ATC de aorta y de grandes vasos para valorar la progresión o la resolución en las 4 a 6 semanas posteriores al alta⁽²⁰⁾. En nuestra paciente no se evidenció compromiso valvular ni derrame pericárdico y no hubo progresión de la disección, evidenciando la resolución del hematoma aórtico residual al séptimo mes de seguimiento.

En conclusión, en nuestra paciente con DACI tipo III sin inestabilidad hemodinámica ni complicaciones descritas, el manejo conservador fue una opción segura. La decisión terapéutica debe individualizarse según la evolución clínica e imagenológica.

Consideraciones éticas

Se obtuvo el consentimiento informado del paciente. Asimismo, el reporte cuenta con la aprobación del comité de ética de la institución.

Contribución de los autores

AVB, ACA, DDF y ZRU: conceptualización, investigación, redacción del borrador original y revisión y edición del manuscrito.

Referencias bibliográficas

- Sanchez-Jimenez E, Levi Y, Roguin A. Iatrogenic aortocoronary dissection during right coronary artery procedures: a systematic review of the published literature. *J Soc Cardiovasc Angiogr Interv.* 2022;1(6):100443. doi: 10.1016/j.jscai.2022.100443.
- Januzzi JL, Sabatine MS, Eagle KA, Evangelista A, Bruckman D, Fattori R, *et al.* Iatrogenic aortic dissection. *Am J Cardiol.* 2002;89(5):623-626. doi: 10.1016/S0002-9149(01)02312-8.
- Al-Ghuri AJ. Iatrogenic aortic dissection: a review. *Med J Babylon.* 2022;19(2):129-132. doi: 10.4103/MJBL.MJBL_60_22.
- Rylski B, Hoffmann I, Beyersdorf F, Suedkamp M, Siepe M, Nitsch B, *et al.* Iatrogenic acute aortic dissection type A: insights from the German Registry for Acute Aortic Dissection Type A (GERAADA). *Eur J Cardiothorac Surg.* 2013;44(2):353-359. doi: 10.1093/ejcts/ezt055.
- Dunning DW, Kahn JK, Hawkins ET, O'Neill WW. Iatrogenic coronary artery dissections extending into and involving the aortic root. *Catheter Cardiovasc Interv.* 2000;51(4):387-393. doi: 10.1002/1522-726X(200012)51:4<387::AID-CCD3>3.0.CO;2-B.
- Evangelista A, Isselbacher EM, Bossone E, Gleason TG, Di Eusanio M, Sechtem U, *et al.* Insights from the International Registry of Acute Aortic Dissection: a 20-year experience of collaborative clinical research. *Circulation.* 2018;137:1846-1860. doi: 10.1161/CIRCULATIONAHA.117.031264.
- Núñez-Gil IJ, Bautista D, Pérez-Vizcaíno MJ, Cerrato E, Salinas P, Fernández-Ortiz A. Type A iatrogenic aortic dissection following catheterization without coronary involvement: long-term prognosis. *Rev Esp Cardiol (Engl Ed).* 2015;68(3):254-5. doi: 10.1016/j.rec.2014.09.016.
- Gennari M, Mastroiacovo G, Polvani G, Fabbicchi F, Agrifoglio M. Management of iatrogenic aortic dissections during percutaneous right coronary artery interventions. *Braz J Cardiovasc Surg.* 2022;37(4):595-598. doi: 10.21470/1678-9741-2020-0570.
- Boukhris M, Tomasello SD, Marzà F, Azzarelli S, Galassi AR. Iatrogenic aortic dissection complicating percutaneous coronary intervention for chronic total occlusion. *Can J Cardiol.* 2015;31(3):320-327. doi: 10.1016/j.cjca.2014.11.030.
- López-Mínguez JR, Climent V, Yen-Ho S, González-Fernández R, Nogales-Asensio JM, Sánchez-Quintana D. Structural features of the sinus of Valsalva and the proximal portion of the coronary arteries: their relevance to retrograde aortocoronary dissection. *Rev Esp Cardiol.* 2006;59(7):696-702.
- Tulluru RS, Gopinath K, E JJ, Thomson VS, George OK. Iatrogenic aortocoronary dissection: management and outcomes. *JACC Case Rep.* 2025;30(26):104888. doi: 10.1016/j.jaccas.2025.104888.
- Brilakis ES, Mashayekhi K, Tsuchikane E, Abi Rafeh N, Alaswad K, Araya M, *et al.* Guiding principles for chronic total occlusion percutaneous coronary intervention. *Circulation.* 2019;140(5):420-433. doi: 10.1161/CIRCULATIONAHA.119.039797.
- Cereda AF, Toselli M, Khokhar A, Sticchi A, Gallo F, Ruggiero R, *et al.* Iatrogenic aorta-coronary dissection: case report and systematic review. *Catheter Cardiovasc Interv.* 2021;97(7):E900-E910. doi: 10.1002/ccd.29367.
- Sutarjono B, Ahmed AJ, Ivanova A, Buchel B, Rauscher J, O'Connell A, *et al.* Diagnostic accuracy of transthoracic echocardiography for the identification of proximal aortic dissection: a systematic review and meta-analysis. *Sci Rep.* 2023;13(1):5886. doi: 10.1038/s41598-023-32800-4.
- Mazzolai L, Aboyans V, Ageno W, Bazan HA, Black SA, Brodmann M, *et al.* 2024 ESC guidelines for the management of peripheral arterial and aortic diseases. *Eur Heart J.* 2024;45(36):3538-3700. doi: 10.1093/eurheartj/ehae179.
- Isselbacher EM, Preventza O, Black JH 3rd, Augoustides JGT, Beck AW, Bolen MA, *et al.* 2022 ACC/AHA guideline for the diagnosis and management of aortic disease. *Circulation.* 2022;146(24):e334-e482. doi: 10.1161/CIR.0000000000001106.
- Gómez-Moreno S, Sabaté M, Jiménez-Quevedo P, Vázquez P, Alfonso F, Hernández-Antolín R, *et al.* Iatrogenic dissection of the ascending aorta following heart catheterization: incidence, management, and outcome. *EuroIntervention.* 2006;2(2):197-202.
- Kassimis G, Raina T. A practical approach to the percutaneous treatment of iatrogenic aorto-coronary dissection. *Open Cardiovasc Med J.* 2018;12:50-54. doi: 10.2174/1874192401812010050.
- Sakakura K, Wada H, Taniguchi Y, Mori M, Momomura SI, Ako J. Intravascular ultrasound-guided coronary stenting without contrast medium for the treatment of catheter-induced aortocoronary dissection. *Cardiovasc Interv Ther.* 2013;28(1):71-75. doi: 10.1007/s12928-012-0114-3.
- Otani T, Ichiba T, Kashiwa K, Naito H. Potential of unenhanced computed tomography as a screening tool for acute aortic syndromes. *Eur Heart J Acute Cardiovasc Care.* 2021;10(9):967-975. doi: 10.1093/ehjacc/zuab069.