

Reporte de caso

Anillo vascular tipo doble arco aórtico como causa de estridor y disfagia en la infancia: reporte de caso

Diego Davila-Flores^{1,a}, Christie Villasante-Villalta^{2,b}, Renee Montesinos-Segura^{1,a}, Juan Zúñiga-Meza^{2,c}, Henry Peralta-Santos^{3,d}, Luis Vera-Talledo^{3,d}

Recibido: 17 de agosto de 2025.
Aceptado: 10 de octubre de 2025.
En línea: 27 de octubre de 2025.

Filiación de los autores

- ¹ Instituto Nacional Cardiovascular-INCOR, EsSalud, Lima, Perú.
- ² Servicio de Cardiología Pediátrica. Instituto Nacional Cardiovascular-INCOR, EsSalud, Lima, Perú.
- ³ Servicio de Cirugía Cardiovascular Pediátrica. Instituto Nacional Cardiovascular-INCOR, EsSalud, Lima, Perú
- ^a Cardiólogo.
- ^b Médico residente de cardiología pediátrica.
- ^c Cardiólogo pediatra.
- ^d Cirujano de tórax y cardiovascular.

Correspondencia

Diego Davila-Flores
Av. Coronel Zegarra 417, Jesús María,
Lima – Perú.

Correo

diegodavilafmh2408@gmail.com

Fuente de financiamiento

Autofinanciado.

Conflictos de interés

Ninguno.

Citar como

Davila-Flores D, Villasante-Villalta C, Montesinos-Segura R, Zúñiga-Meza J, Peralta-Santos H, Vera-Talledo L. Anillo vascular tipo doble arco aórtico como causa de estridor y disfagia en la infancia: reporte de caso. Arch Peru Cardiol Cir Cardiovasc. 2025;6(4):253-257. doi: 10.47487/apcyccv.v6i4.534.



Esta obra tiene una licencia de Creative Commons Atribución 4.0 Internacional

RESUMEN

El doble arco aórtico es una anomalía vascular congénita infrecuente, pero clínicamente significativa en la población pediátrica por su capacidad de generar compresión extrínseca de la tráquea y el esófago. Debe sospecharse en lactantes con síntomas respiratorios y digestivos persistentes, refractarios al tratamiento convencional. Presentamos el caso de un niño de 2 años y 7 meses con estridor recurrente, infecciones respiratorias a repetición y disfagia progresiva. La angiotomografía cardíaca reveló un anillo vascular completo con compresión traqueoesofágica. Se identificó dominancia del arco aórtico izquierdo, realizándose sección y ligadura quirúrgica distal del arco derecho no dominante, sin intervención directa sobre estructuras traqueoesofágicas. El seguimiento a los 12 meses mostró resolución total de los síntomas y recuperación nutricional. Este caso destaca la importancia de una sospecha clínica alta y de una derivación oportuna. Aún con corrección quirúrgica tardía, una intervención adecuada puede revertir el cuadro y mejorar la calidad de vida.

Palabras clave: Anillos Vasculares; Arco Aórtico Doble; Disfagia; Estridor; Pediatría (Fuente: DeCS-BIREME).

ABSTRACT

Vascular ring due to double aortic arch as a cause of stridor and dysphagia in infancy: a case report

A double aortic arch is a rare congenital vascular anomaly with clinical significance in the pediatric population due to its potential to cause extrinsic compression of the trachea and esophagus. It should be suspected in infants with persistent respiratory and gastrointestinal symptoms refractory to conventional treatment. We report the case of a 2-year-7-month-old boy presenting with recurrent stridor, repeated respiratory infections, and progressive dysphagia. Cardiac CT angiography revealed a complete vascular ring causing tracheoesophageal compression. Dominance of the left aortic arch was identified, and surgical section and distal ligation of the non-dominant right arch were performed, without direct intervention on the tracheoesophageal structures. At the 12-month follow-up, there was complete resolution of symptoms and nutritional recovery. This case highlights the importance of maintaining high clinical suspicion and ensuring timely referral. Even when surgical correction is delayed, appropriate intervention can reverse symptoms and improve quality of life

Keywords: Vascular Rings; Double Aortic Arch; Dysphagia; Stridor; Pediatrics (Source: MeSH-NLM).

Introducción

Los anillos vasculares congénitos son anomalías del desarrollo del arco aórtico que rodean y comprimen la tráquea y/o el esófago, con una incidencia estimada de 1 por cada 10 000 nacidos vivos ⁽¹⁾. Aunque representan una minoría dentro de las cardiopatías congénitas, su repercusión clínica puede ser significativa, especialmente en los primeros años de vida. Entre ellas, el doble arco aórtico (DAA) constituye la forma anatómicamente más completa y clínicamente más sintomática, responsable de entre el 31% y el 58% de todos los anillos vasculares verdaderos ⁽¹⁾. En la actualidad, la ecocardiografía fetal permite sospechar anomalías del arco aórtico desde etapas prenatales mediante la evaluación sistemática del tracto de salida y el trayecto de los vasos, lo que favorece la planificación diagnóstica y terapéutica posnatal ⁽²⁾. No obstante, muchos casos pasan desapercibidos hasta la aparición de síntomas en la infancia, especialmente en contextos con recursos limitados, donde las manifestaciones iniciales pueden atribuirse erróneamente a patologías respiratorias o digestivas comunes ⁽³⁾.

Se describe el caso de un lactante de 2 años y 7 meses con estridor en reposo, infecciones respiratorias recurrentes y disfagia progresiva, en quien se diagnosticó un doble arco aórtico con compresión traqueoesofágica. Este reporte resalta la importancia de considerar esta anomalía en el diagnóstico diferencial de estridor y disfagia persistentes en la infancia, especialmente en contextos de difícil acceso, donde el retraso diagnóstico puede derivar en complicaciones respiratorias y compromiso nutricional.

Reporte de caso

Paciente masculino de 2 años y 7 meses, residente en zona altoandina (3800 metros sobre el nivel del mar), sin antecedentes prenatales relevantes. Desde los 5 meses presentó episodios respiratorios recurrentes con tos, estridor intermitente y disfonía, tratados como síndrome obstructivo bronquial y neumonías con

broncodilatadores y corticoides, sin respuesta sostenida. Ante la persistencia del cuadro, se consideraron causas estructurales como laringomalacia, estenosis subglótica y traqueomalacia. La broncofibroscopia evidenció un estrechamiento traqueal del 50% a nivel distal, sugestivo de compresión extrínseca.

En los meses siguientes persistieron los episodios respiratorios, manteniendo saturación basal >90%. A los 12 meses, presentó disfagia progresiva para sólidos, por lo que fue derivado a gastroenterología pediátrica. Se le practicó un estudio contrastado de esófago, estómago y duodeno con sustancia hidrosoluble, que no evidenció alteraciones estructurales significativas.

Ante la persistencia de los síntomas respiratorios y digestivos, y la falta de hallazgos concluyentes en estudios previos, se solicitó una angiotomografía cardiotorácica con reconstrucción tridimensional, evidenciando un arco aórtico dividido en dos ramas (derecha e izquierda), con origen de las arterias carótida común y subclavia desde sus respectivos arcos ipsilaterales (**Figura 1**). Esta anatomía correspondía a un anillo vascular completo, causante de compresión extrínseca sobre el segmento distal de la tráquea y el esófago (**Figura 2**).

El paciente fue referido tardíamente, 1 año y 7 meses después del inicio de los síntomas, a un centro nacional de referencia en cirugía cardiovascular pediátrica, reflejando las barreras estructurales de los sistemas de salud que dificultan el acceso oportuno a diagnóstico e intervención especializada en contextos de recursos limitados. La evaluación inicial evidenció estridor en reposo, taquipnea, saturación de oxígeno del 99%, así como un puntaje Z de +0,6 para el peso y -0,5 para la talla, lo que sugiere un estado nutricional levemente comprometido por desaceleración del crecimiento lineal secundaria a la disfagia. La radiografía de tórax evidenció flujo pulmonar conservado, ausencia de cardiomegalia y una muesca a nivel del tercio medio-distal de la tráquea (**Figura 3**).

La ecocardiografía transtorácica evidenció en la vista supraesternal longitudinal la presencia de doble arco aórtico y descartó cardiopatías congénitas. Se determinó dominancia del arco izquierdo, por lo que se realizó toracotomía lateral derecha con ligadura y sección del arco derecho, distal al origen de los

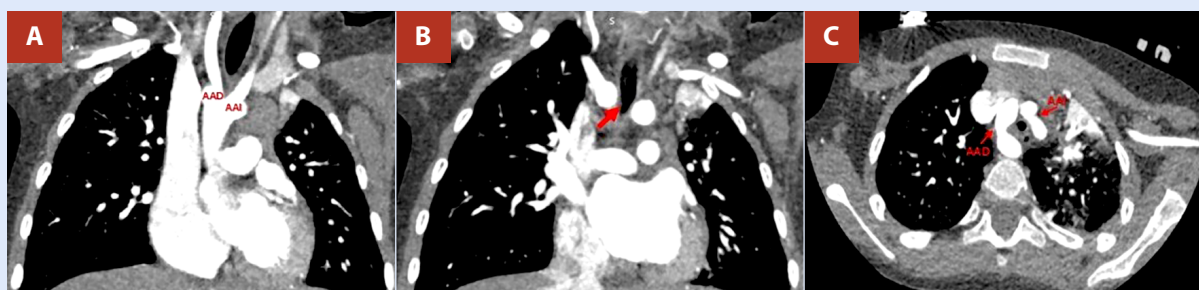


Figura 1. Angiotomografía computarizada de tórax. (A) Origen de los arcos aórticos derecho e izquierdo desde la aorta ascendente. (B) El arco aórtico derecho genera compresión extrínseca sobre el segmento distal de la tráquea (diámetro mínimo de 3,4 mm) (flecha roja). (C) Doble arco aórtico derecho e izquierdo, que genera un anillo vascular completo alrededor de la tráquea y el esófago. AAD: arco aórtico derecho. AAI: arco aórtico izquierdo.

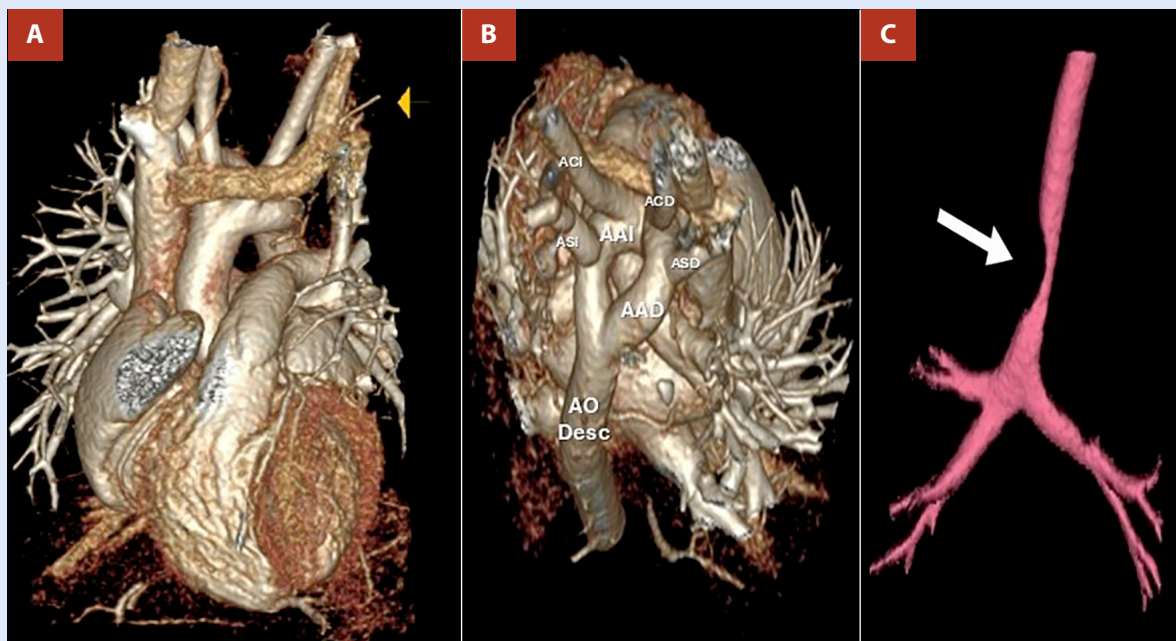


Figura 2. Reconstrucción tridimensional (3D) de angiografía de tórax. (A) Vista anterior que evidencia el nacimiento de los arcos derecho e izquierdo de la aorta ascendente. (B) La vista posterosuperior derecha muestra arcos aórticos que forman un anillo vascular completo. (C) Compresión extrínseca severa del segmento distal de la tráquea. AAD: arco aórtico derecho. AAI: arco aórtico izquierdo. ACCD: arteria carótida común derecha. ACCI: arteria carótida común izquierda. ASD: arteria subclavia derecha. ASI: arteria subclavia izquierda. AO Desc.: aorta descendente.

vasos ipsilaterales. No fue necesaria intervención sobre la tráquea ni el esófago, al no hallarse malacia ni lesiones estructurales.

La evolución posoperatoria fue favorable, sin complicaciones. Fue dado de alta al séptimo día con ácido acetilsalicílico (100 mg/día) por ocho meses como profilaxis antitrombótica. Al mes, presentó mejoría clínica con resolución progresiva de la disfagia y el estridor, y recuperación nutricional (Z: peso +0,2; talla +1,1).

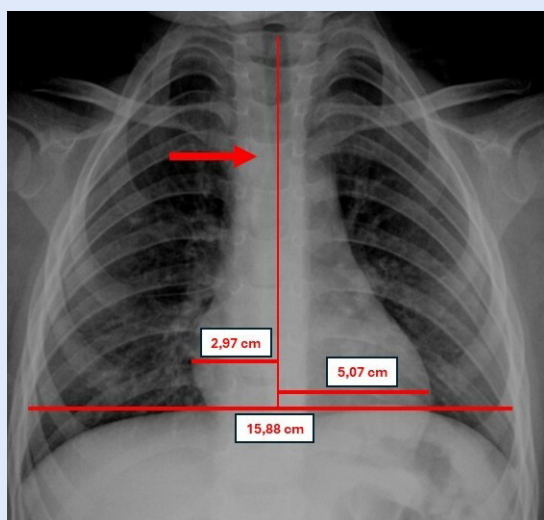


Figura 3. Radiografía de tórax en proyección anteroposterior, que reveló flujo pulmonar conservado, sin evidencia de cardiomegalia (ICT: 0.50) y muesca en el tercio medio-distal de la tráquea. ICT: índice cardior torácico.

A los 12 meses, se mantenía asintomático, sin evidencia de compresión traqueoesofágica y saturación de oxígeno del 99%.

Discusión

En los primeros meses de vida, los pacientes con doble arco aórtico suelen presentar síntomas respiratorios como estridor, tos crónica o disfonía, mientras que la disfagia o el rechazo alimentario emergen progresivamente con la introducción de sólidos ^(4,5). La persistencia de ambos tipos de síntomas debe orientar hacia una causa estructural compresiva ⁽⁴⁾. En este caso, el paciente presentó estridor y tos persistente, tratados erróneamente con broncodilatadores y corticoides desde los cinco meses, añadiéndose disfagia desde el primer año; el diagnóstico definitivo se estableció al segundo año. La broncoscopia evidenció un estrechamiento traqueal significativo secundario a compresión extrínseca. El estudio esofágico contrastado fue normal, lo que resalta una limitación de esta técnica, cuya sensibilidad disminuye con contrastes hidrosolubles o en compresiones parciales ^(1,6). Por lo tanto, la ausencia de anomalías no lo descarta, y se requieren imágenes avanzadas ante una alta sospecha clínica ^(1,6).

La angiografía cardíaca confirmó la presencia de un anillo vascular, definió la anatomía y la lateralidad del arco aórtico, y permitió planificar la intervención quirúrgica. Actualmente, se considera el método diagnóstico de elección en la evaluación de anillos vasculares, por su alta resolución espacial y capacidad multiplanar, puesto que brinda una evaluación anatómica detallada y no invasiva ^(7,8). Por su parte, la ecocardiografía Doppler es una herramienta útil en la evaluación inicial para determinar la

lateralidad del arco ^(1,6), identificar arterias subclavias aberrantes y descartar cardiopatías congénitas asociadas. No obstante, sus limitaciones para visualizar estructuras extravasculares restringen su capacidad diagnóstica, por lo que, ante una alta sospecha, se debe realizar angiotomografía cardíaca ^(1,6).

La demora diagnóstica es frecuente, con diagnósticos incorrectos inicialmente, como asma, infecciones respiratorias recurrentes o laringomalacia, debido a la inespecificidad de los síntomas y la baja sospecha clínica ⁽⁹⁾. Esta situación se agrava en entornos con acceso limitado a imágenes avanzadas o unidades especializadas, como ocurre frecuentemente en regiones rurales de alta altitud o en sistemas sanitarios de países con recursos limitados ⁽¹⁰⁾.

La intervención quirúrgica está indicada en pacientes con anillos vasculares que presentan síntomas respiratorios o digestivos severos, así como en casos asintomáticos con evidencia de compresión traqueal o esofágica $\geq 50\%$ del lumen ^(11,12). En el caso presentado, la coexistencia de síntomas persistentes y una compresión traqueal extrínseca del 60% evidenciada por broncoscopia justificaron la corrección quirúrgica. El tratamiento del doble arco aórtico consiste en la ligadura y sección del arco no dominante mediante esternotomía o toracotomía lateral, con el fin de aliviar la compresión traqueoesofágica ^(11,13). En este paciente, la angiotomografía preoperatoria identificó el arco derecho como no dominante, por lo que se realizó una toracotomía lateral derecha con sección y ligadura, sin requerir intervención adicional sobre la tráquea o el esófago ante la ausencia de lesiones estructurales residuales.

Aunque la mayoría de los casos de doble arco aórtico se tratan quirúrgicamente durante el primer año de vida, debido a la identificación temprana de síntomas compresivos, en el caso reportado la intervención se realizó a los 2 años y 7 meses. Esta demora refleja las limitaciones diagnósticas en contextos de recursos restringidos. Series clínicas reportan una mediana de edad quirúrgica entre 10 y 15 meses, y hasta 13 meses en cohortes específicas (rango intercuartílico: 4-48 meses) ^(9,14).

Estudios observacionales, incluido un metaanálisis reciente de Rato *et al.*, han demostrado que la cirugía del doble arco aórtico se asocia con alta resolución sintomática, baja morbilidad

y mínima necesidad de reintervención ^(11,15,16). La mejoría respiratoria y digestiva puede tardar semanas o incluso meses, llegando en algunos casos hasta un año debido a la remodelación traqueal y esofágica ^(4,6). En el presente caso, la recuperación fue progresiva y completa, con resolución del estridor y disfagia a los tres meses del procedimiento, manteniéndose asintomático en el seguimiento a los 12 meses.

A pesar de la falta de estudios específicos, algunos casos han reportado el uso empírico de ácido acetilsalicílico profiláctico durante 3 meses tras la reimplantación de arterias subclavias, sin eventos adversos descritos ⁽¹⁷⁾. Las guías de la European Society of Cardiology respaldan la antiagregación en situaciones de alto riesgo vascular, pero no abordan malformaciones congénitas del arco aórtico ⁽¹⁸⁾. Asimismo, en cirugías congénitas complejas, como el procedimiento de Fontan, se indica aspirina (3-5 mg/kg/día) como profilaxis estándar. Esta decisión terapéutica, aunque extrapolada, se apoya en prácticas descritas para intervenciones cardiovasculares de complejidad comparable y resalta la necesidad de estudios prospectivos que orienten el uso seguro y efectivo, así como la duración de estrategias antitrombóticas en malformaciones extracardíacas.

Este caso subraya la relevancia de mantener una alta sospecha clínica ante síntomas respiratorios y digestivos persistentes en la infancia y la necesidad de una derivación oportuna. Aunque la corrección quirúrgica se realizó de manera tardía, la evolución favorable observada respalda que una intervención adecuada, incluso fuera del rango etario habitual, puede revertir el curso clínico y mejorar de forma significativa la calidad de vida.

Consideraciones éticas

Se obtuvo el consentimiento informado de los padres. Asimismo, el reporte contó con la aprobación del comité de ética de la institución.

Contribuciones de los autores

DDF, CVV, RMS: conceptualización, investigación, redacción del borrador original y revisión y edición del manuscrito.
JZM, HPS, LVT: supervisión, revisión y edición.

Referencias bibliográficas

- Chiu P, Zendejas B, Baird C. Multidisciplinary approach to vascular rings and vascular-related aerodigestive compression: a clinical practice review. *Transl Pediatr.* 2023;12(6):1258-1277. doi:10.21037/tp-23-39.
- Bartsota M, Jowett V, Manuel D, Mortensen K, Wolfenden J, Marek J, Carvalho JS. Double aortic arch: implications of antenatal diagnosis, differential growth of arches during pregnancy, associated abnormalities and postnatal outcome. *Ultrasound Obstet Gynecol.* 2023;62(1):69-74. doi:10.1002/uog.26186.
- Porcaro F, Ciliberti P, Petreschi F, Secinaro A, Allegorico A, Coretti A, Cutrera R. Long term respiratory morbidity in patients with vascular rings: a review. *Ital J Pediatr.* 2023;49(1):24. doi:10.1186/s13052-023-01430-x.
- Yoshimura N, Fukahara K, Yamashita A, Doi T, Yamashita S, Homma T, *et al.* Congenital vascular ring. *Surg Today.* 2020;50(10):1151-1158. doi:10.1007/s00595-019-01907-5.
- Yesilbas O, Kus HD, Şik G, Citak A, Temur B, Yozgat CY, *et al.* Double aortic arch mimics the clinical characteristics of severe reactive airway disease in a pediatric patient. *J Pediatr Intensive Care.* 2020;9(2):141-144. doi:10.1055/s-0039-1700952.
- Madira S, Orr WB, Rosenblum JM, Pitman R, Nguyen QT, Molter D, *et al.* Vascular rings - what has changed, and what do I need to know as a practitioner? *Cardiol Young.* 2025;35(5):881-887. doi:10.1017/S1047951125001544.
- Baz RO, Refi D, Scheau C, Axelerad A, Baz RA, Niscoveanu C. CT angiography for aortic arch anomalies: prevalence, diagnostic efficacy, and illustrative findings. *Diagnostics (Basel).* 2024;14(17):1851. doi:10.3390/diagnostics14171851.
- Priya S, Thomas R, Nagpal P, Sharma A, Steigner M. Congenital anomalies of the aortic arch. *Cardiovasc Diagn Ther.* 2018;8(Suppl 1):S26-S44. doi:10.21037/cdt.2017.10.15.

9. Ajdaa H, Carbonez K, Hubrechts J, Barrea C, de Beco G, Momeni M, Poncelet AJ. Pediatric vascular ring outcomes for surgically repaired vs. unoperated children: a single-center experience. *J Thorac Dis.* 2024;16(5):2790-2799. doi:10.21037/jtd-23-1526.
10. Fazlalizadeh H, Khan MS, Fox ER, Douglas PS, Adams D, Blaha MJ, *et al.* Closing the last mile gap in access to multimodality imaging in rural settings: design of the imaging core of the Risk Underlying Rural Areas Longitudinal Study. *Circ Cardiovasc Imaging.* 2024;17(2):e015496. doi:10.1161/CIRCIMAGING.123.015496.
11. Gikandi A, Chiu P, Crilley N, Brown J, Cole L, Emani S, *et al.* Outcomes of patients undergoing surgery for complete vascular rings. *J Am Coll Cardiol.* 2024;84(14):1279-1292. doi:10.1016/j.jacc.2024.05.078.
12. Ruiz-Solano E, Mitchell M. Rings and slings: not such simple things. *Curr Cardiol Rep.* 2022;24(10):1495-1503. doi:10.1007/s11886-022-01764-8.
13. Harmandar B, Akçevin A, Aydemir NA, Onan IS, Çalkavur T, Çiçekçioğlu H, *et al.* Surgical treatment of double aortic arch. *Türk J Thorac Cardiovasc Surg.* 2015;23(3):530-534. doi:10.5606/tgkdc.dergisi.2015.11662.
14. Yu D, Guo Z, You X, Peng W, Qi J, Sun J, *et al.* Long-term outcomes in children undergoing vascular ring division: a multi-institution experience. *Eur J Cardiothorac Surg.* 2022;61(3):605-613. doi:10.1093/ejcts/ezab432.
15. Swarnkar P, Speggorin S, Austin BC, Nyman A, Salih C, Zidere V, *et al.* Contemporary surgical outcome and symptomatic relief following vascular ring surgery in children: effect of prenatal diagnosis. *Eur J Cardiothorac Surg.* 2022;61(6):1260-1268. doi:10.1093/ejcts/ezab527.
16. Rato J, Zidere V, François K, Boon M, Depypere A, Simpson JM, *et al.* Post-operative outcomes for vascular rings: a systematic review and meta-analysis. *J Pediatr Surg.* 2023;58(9):1744-1753. doi:10.1016/j.jpedsurg.2023.02.058.
17. Backer CL, Bharadwaj SN, Eltayeb OM, Forbess JM, Popescu AR, Mongé MC. Double aortic arch with Kommerell diverticulum. *Ann Thorac Surg.* 2019;108(1):161-166. doi:10.1016/j.athoracsur.2019.01.062.
18. Aboyans V, Bauersachs R, Mazzolai L, Brodmann M, Palomares JFR, Debus S, *et al.* Antithrombotic therapies in aortic and peripheral arterial diseases in 2021: a consensus document from the ESC working group on aorta and peripheral vascular diseases, the ESC working group on thrombosis, and the ESC working group on cardiovascular pharmacotherapy. *Eur Heart J.* 2021;42(39):4013-4024. doi:10.1093/eurheartj/ehab390.