





## Reporte de caso

# Revascularización quirúrgica del miocardio por acceso mínimamente invasivo

Roger Yoel Conde Moncada <sup>1a</sup>, Aldrix Josué Sisniegas Razón <sup>1a</sup>

Recibido: 07 de enero 2023  
Aceptado: 27 de marzo 2023  
En línea: 31 de marzo 2023

### Filiación de los autores

<sup>1</sup> Instituto Nacional Cardiovascular,  
EsSalud, Lima, Perú.  
<sup>a</sup> Médico cirujano

### Correspondencia

Roger Conde Moncada  
Avenida Bolivia 1109, Lima-Perú.  
+51 986544228

### Correo

condemoncada@gmail.com

### Financiamiento

Autofinanciado.

### Conflicto de intereses

Los autores declaran no tener  
conflictos de interés.

### Citar como

Conde RY, Sisniegas Razón AJ. Revascularización quirúrgica del miocardio por acceso mínimamente invasivo. Arch Peru Cardiol Cir Cardiovasc. 2023;4(1):33-36. doi: 10.47487/apcyccv.v4i1.254.



Esta obra tiene una licencia de  
Creative Commons Atribución  
4.0 Internacional

## RESUMEN

La esternotomía media es el acceso "Gold Standard" para la revascularización quirúrgica del miocardio, pero no está exenta de complicaciones, sobre todo en pacientes con comorbilidades múltiples. El acceso mínimamente invasivo ofrece la ventaja de evitar la esternotomía, además de una recuperación posoperatoria más acelerada, con menos tiempo de estancia hospitalaria y un mayor nivel de satisfacción en la calidad de vida. Se presenta el caso de un paciente varón de 49 años, diabético, hipertenso, tabaquista, con enfermedad coronaria multiarterial, muy sintomático, quien fue revascularizado quirúrgicamente por minitoracotomía izquierda.

**Palabras clave:** Esternotomía; Toracotomía; Enfermedad Coronaria (fuente: DeCS, BIREME).

## ABSTRACT

### Surgical Revascularization of the Myocardium by Minimally Invasive Access

Median sternotomy is the Gold Standard access for surgical revascularization of the myocardium, but it is not free of complications, especially in patients with multiple comorbidities. Minimally invasive access offers the advantage of avoiding sternotomy, achieving a more accelerated postoperative recovery, with less hospital stay time and a higher level of satisfaction with quality of life. We present the case of a 49-year-old male patient, diabetic, hypertensive, smoker, with multiarterial coronary artery disease, very symptomatic, who underwent surgical revascularization by left mini-thoracotomy.

**Keywords:** Sternotomy; Thoracotomy; Coronary Disease (source: MeSH NLM).

## Introducción

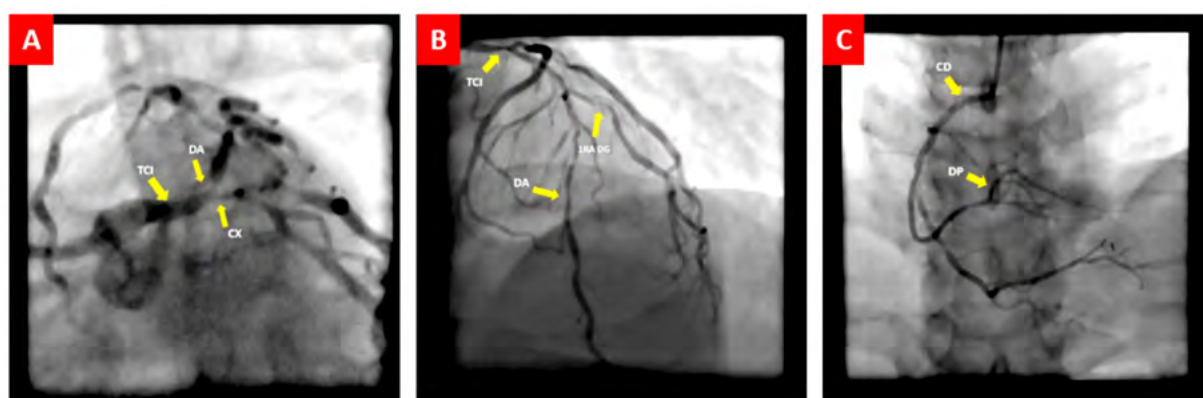
Los resultados a largo plazo de la revascularización miocárdica mínimamente invasiva son similares a la convencional ya que se pueden obtener los injertos arteriales (mamarias internas izquierda y derecha) por toracotomía izquierda. Además, la realización de los baipases correspondientes, ya sea con apoyo de circulación extracorpórea (CEC) o sin circulación extracorpórea (S-CEC), no cambia en absoluto <sup>(1)</sup>. Se presenta la primera revascularización miocárdica por mini toracotomía anterior izquierda con injerto de mamaria interna (AMII), arteria radial y vena safena con apoyo de CEC en el Instituto Nacional Cardiovascular (INCOR).

## Reporte caso

Paciente varón de 49 años con antecedente de hipertensión arterial, diabetes mellitus tipo-2 no insulino-requiriente y tabaquista crónico; ingresa con un tiempo de enfermedad de un año caracterizado con angina clase funcional III y prueba de esfuerzo positiva. Se realizó cateterismo cardíaco que evidenció enfermedad coronaria multiarterial severa con lesión de tronco coronario izquierdo (TCI) (90%); descendente anterior (DA) (80%); 1.<sup>a</sup> diagonal (Dg) (70%); circunfleja (CX) (80%); 1.<sup>a</sup> marginal (Mg) (70%), y arteria coronaria derecha sin lesiones (Figura 1). En la ecocardiografía se evidencia fracción de eyección ventricular izquierda del 62%, sin otros hallazgos relevantes. La tomografía de tórax, con y sin contraste, no encontró alteraciones.

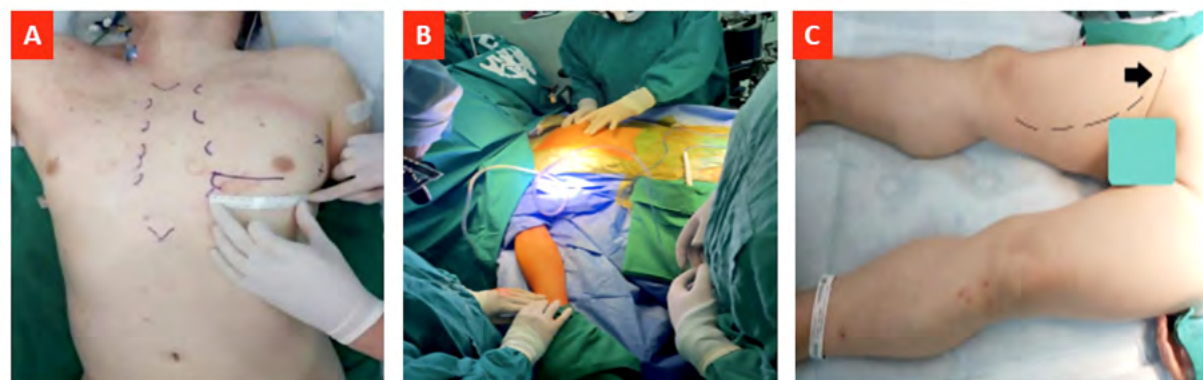En sala de operaciones, se realizó intubación selectiva del bronquio izquierdo (con tubo de doble lumen), y se posicionó al paciente en decúbito supino con elevación de 30° del hemitórax izquierdo. A continuación, se realizó toracotomía anterior izquierda a nivel del quinto espacio intercostal línea media clavicular izquierda (Figura 2A) para ingresar a cavidad pleural con colapso selectivo de pulmón izquierdo y así poder realizar la cosecha de la arteria mamaria interna izquierda video-asistida, obteniendo aproximadamente 9 cm de longitud. (Figura 3A y 3B). En paralelo, se obtuvo injerto de arteria radial del antebrazo derecho (Figura 2B) y un segmento de la vena safena del muslo derecho (Figura 2C). Se procedió a exponer vasos femorales derechos para canular periféricamente con cánula de alto flujo arterial N.º 21 y venosa N.º 25, seguido de clampaje aórtico y parada cardíaca con solución Bretschneider. Luego, se realizaron las anastomosis aortocoronaria con vena safena mayor a la primera Dg; seguidamente, desde la vena safena en «y» invertida hacia la primera Mg, y finalmente AMII a la DA. Se despinzó la aorta, y salimos progresivamente de CEC sin intercurencia alguna. Se realizó revisión de hemostasia, implante de hilo de marcapaso epicárdico transitorio y colocación de dren pleuropericárdico izquierdo N.º 32. Finalmente, se afrontaron las costillas con cierre por planos hasta la piel. La duración de la circulación extracorpórea fue de 180 min y el clampaje aórtico, de 120 min. El sangrado total fue de 150 mL.

A su salida de sala de operaciones, el paciente ingresó a la unidad de cuidados posoperatorio extubado, con dobutamina y nitroglicerina en bajas dosis y con sangrado mínimo por el drenaje torácico. Pasadas las 24 h, se retiró el dren pleuropericárdico para luego trasladarlo a cuidados intermedios. Al día siguiente, pasó a cuidados generales donde se le realizó una angiogramía coronaria para comprobar la permeabilidad de los puentes coronarios (Figura 3C). Es dado de alta al tercer día de estancia en cuidados generales con medicación médica óptima.



**Figura 1.** Cateterismo cardíaco prequirúrgico. (A) Coronariografía izquierda en proyección oblicua caudal izquierda donde se evidencia lesión severa de TCI distal y origen de DA con CX (flechas amarillas). (B) Coronariografía izquierda en proyección oblicua craneal derecha donde se observa lesión severa de TCI, de DA tercio medio y de segmento proximal de primera diagonal (flechas amarillas). (C) Coronariografía derecha en proyección oblicua izquierda muestra dominancia derecha. VP y DP sin lesiones.

TCI: tronco de coronaria izquierda. DA: Descendente anterior. CX: Circunfleja. Dg: Diagonal. CD: Coronaria derecha. DP: Descendente posterior. VP: Ventricular posterior

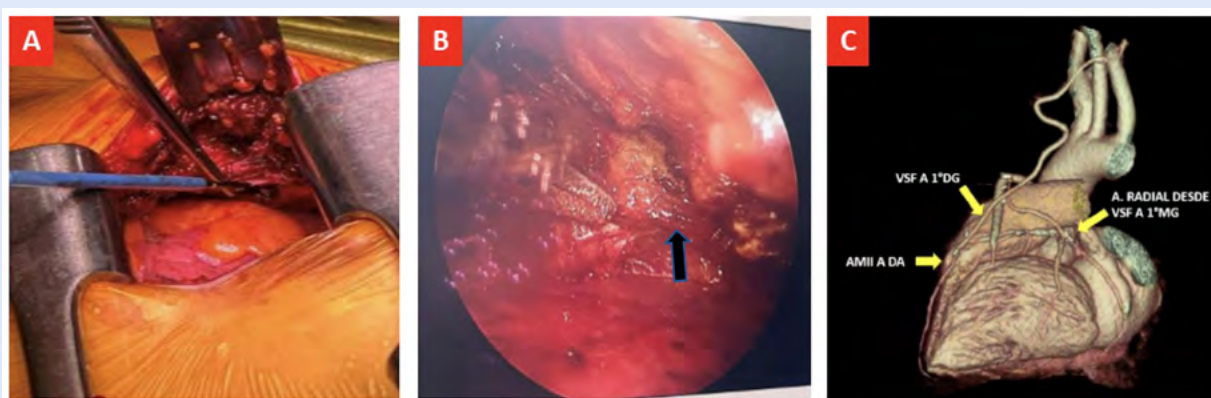


**Figura 2.** (A) Marcaje quirúrgico de acceso para minitoracotomía anterior izquierda a nivel del quinto espacio intercostal izquierdo de 5 cm de longitud. (B) Posicionamiento del paciente para obtención de injerto arterial radial derecho. (C) Líneas punteadas indican el trayecto de la vena safena mayor derecha; acceso inguinal derecho para canulación periférica (flecha negra).

## Discusión

La ventaja del acceso por minitoracotomía es que se evita la esternotomía media e infecciones del sitio operatorio, hay mejor manejo del dolor, especialmente el dolor crónico posoperatorio y también hay menor estadía en la unidad de cuidados posoperatorios, con alta pronta, como se ha demostrado en diferentes estudios de centros grandes<sup>(2,3)</sup>. Se recomienda realizar la cirugía en pacientes diabéticos y pacientes con un índice de masa corporal < 30 kg/m<sup>2</sup> con múltiples comorbilidades<sup>(4-6)</sup>. Por el contrario, está contraindicado emplear este abordaje en las emergencias, deformidades de la caja torácica como pectus excavatum, enfermedad pulmonar grave, una arteria DA intramiocárdica o calcificada, o ante enfermedad difusa y enfermedad arterial periférica, si se piensa usar CEC<sup>(7)</sup>.

En el estudio MIST demostraron que esta técnica quirúrgica permite la revascularización de múltiples vasos, por lo que es una alternativa segura a la esternotomía con respecto a la morbilidad y mortalidad posoperatoria temprana y a largo plazo, además que se obtiene una mejora en la calidad de vida del paciente<sup>(2)</sup>. Ming *et al.* observaron que la durabilidad del injerto fue adecuada, con un seguimiento de 10 años libre de eventos cardíacos o cerebrovasculares adversos mayores del  $80 \pm 2,7\%$  y una supervivencia del  $90,3 \pm 2,1\%$ <sup>(8)</sup>. Alberto *et al.* realizaron un seguimiento de 20 años en pacientes con revascularización mínimamente invasiva y encontraron una supervivencia a largo plazo del 80%, similar al estudio previo<sup>(9)</sup>. Pieroze *et al.*, en un estudio similar de seguimiento de 20 años, hacen mención que la revascularización mínimamente invasiva en pacientes jóvenes y con EuroSCORE bajo (menor a 5%) tiene buenos resultados a corto y largo plazo tanto en la supervivencia como en la frecuencia de eventos cardíacos o cardiovasculares mayores<sup>(10)</sup>.



**Figura 3.** (A) Disección de arteria mamaria interna izquierda por minitoracotomía anterior izquierda videoasistida. (B) Videotoracoscopía de región proximal de arteria mamaria interna izquierda señalada con flecha negra. (C) Angiotomografía 3D posquirúrgica, en la que se observa anastomosis aortocoronaria de vena safena a primera diagonal, con «y» invertida de arteria radial a primera marginal, y de arteria mamaria interna izquierda in situ a DA (señaladas con flechas amarillas).

En Perú, en el Hospital Edgardo Rebagliati Martins, Quispe *et al.* publicaron en el año 2017 un reporte de 30 casos de cirugía de revascularización miocárdica por minitoracotomía izquierda. En el 96,7% de los casos fue sin apoyo de CEC, en 70% de casos se utilizó solo anastomosis de AMII a DA; en 16,6% de los casos se realizó revascularización híbrida (AMII a DA y Stent a CD o Mg), y solo hubo un caso de conversión a esternotomía media por dificultades en la exposición quirúrgica. No hubo casos de mortalidad intrahospitalaria ni de sangrado posoperatorio excesivo que requiriera reexploración. El tiempo promedio de estancia hospitalaria fue de 8,9 días<sup>(11)</sup>.

En comparación con la cirugía convencional, la revascularización mínimamente invasiva no muestra diferencia alguna en patencia del injerto, siendo demostrada con la supervivencia y el seguimiento libre de eventos cardíacos o cerebrovasculares adversos mayores, como en los dos estudios de Alberto y Pieroze<sup>(9,10)</sup>. El único inconveniente de este procedimiento es que solamente se puede realizar en pacientes seleccionados

adecuadamente sin contraindicación alguna, como ha sido descrito previamente<sup>(7)</sup>. Al ser una cirugía de mayor complejidad por el abordaje, se requiere una curva de aprendizaje por parte del cirujano para optimizar resultados, logrando un incremento progresivo del número total de baipás realizados, disminución del tiempo operatorio y menor conversión a esternotomía<sup>(10)</sup>.

En el caso presentado, el implante de injertos arteriales y venosos se realizó con apoyo de CEC ya que la experiencia sin ella aún es escasa en nuestro centro<sup>(11)</sup>. La extubación inmediata y una estadía en UCI menor a 24 h con una estancia en cuidados generales de 3 días fueron resultados comparables a lo publicado en otros centros<sup>(11,12)</sup>. Además, se confirmó la permeabilidad de los injertos con angiogramografía previa al alta. Esta experiencia quirúrgica nos impulsa a incrementar el número de casos de revascularización por esta técnica en nuestra institución.

**Contribución de los autores:** R C y J S contribuyeron en todas las etapas de creación del artículo.

## Referencias bibliográficas

- Daviewala P, Verevkin A, Sgouropoulou S, Hasheminejad E, von Aspern K, Misfeld M, *et al.* Minimally invasive coronary bypass surgery with bilateral internal thoracic arteries: Early outcomes and angiographic patency. *J Thorac Cardiovasc Surg.* 2021;162(4):1109-19. doi: 10.1016/j.jtcvs.2019.12.136.
- Guo M, Wells G, Glineur D, Fortier J, Daviewala P, Kikuchi K, *et al.* Minimally Invasive coronary surgery compared to sternotomy coronary artery bypass grafting: The MIST trial. *Contemp Clin Trials.* 2019;78:140-5. doi: 10.1016/j.cct.2019.01.006.
- Meyerson J, Thelin S, Gordh T, Karlsten R. The incidence of chronic post-sternotomy pain after cardiac surgery a prospective study. *Acta Anaesthesiol Scand.* 2001;45(8):940-4. doi: 10.1034/j.1399-6576.2001.450804.x.
- Nambiar P, Kumar S, Mittal C, Sarkar I. Outcomes of Bilateral Internal Thoracic Arteries in Minimally Invasive Coronary Artery Bypass Grafting With Analogy to the SYNTAX Trial. *Innovations (Phila).* 2019;14(3):227-35. doi: 10.1177/1556984519837391.
- Kayatta M, Halkos M, Narayan P. Minimally invasive coronary artery bypass grafting. *Indian J Thorac Cardiovasc Surg.* 2018;34(Suppl 3):302-9. doi: 10.1007/s12055-017-0631-x.
- Rodríguez M, Lapierre H, Sohmer B, Ruel J, Ruel M. Predictors and Outcomes of Sternotomy Conversion and Cardiopulmonary Bypass Assistance in Minimally Invasive Coronary Artery Bypass Grafting. *Innovations (Phila).* 2016;11(5):315-20. doi: 10.1097/IMI.0000000000000309.
- Sakaguchi T, Totsugawa T, Tamura K, Hiraoka A, Ryomoto M, Sekiya N, *et al.* Minimally invasive coronary artery bypass grafting: useful routine option for coronary revascularization in selected cases. *Gen Thorac Cardiovasc Surg.* 2020;68(10):1128-33. doi: 10.1007/s11748-020-01336-z.
- Guo MH, Vo TX, Horsthuis K, Rahmouni K, Chong AY, Glineur D, *et al.* Durability of Minimally Invasive Coronary Artery Bypass Grafting. *J Am Coll Cardiol.* 2021;78(13):1390-1. doi: 10.1016/j.jacc.2021.07.040.
- Repossini A, Di Bacco L, Nicoli F, Passaretti B, Stara A, Jonida B, *et al.* Minimally invasive coronary artery bypass: Twenty-year experience. *J Thorac Cardiovasc Surg.* 2019;158(1):127-38.e1. doi: 10.1016/j.jtcvs.2018.11.149.
- Daviewala P, Verevkin A, Sgouropoulou S, Hasheminejad E, von Aspern K, Misfeld M, *et al.* Minimally invasive coronary bypass surgery with bilateral internal thoracic arteries: Early outcomes and angiographic patency. *J Thorac Cardiovasc Surg.* 2021;162(4):1109-19. doi: 10.1016/j.jtcvs.2019.12.136.
- Quispe C. Revascularización miocárdica por minitoracotomía [Tesis de Maestría]. Lima, Perú: Universidad San Martín de Porres; 2017.
- McGinn J, Usman S, Lapierre H, Pothula V, Mesana TG, Ruel M. Minimally invasive coronary artery bypass grafting: dual-center experience in 450 consecutive patients. *Circulation.* 2009;120(11):S78-84. doi: 10.1161/CIRCULATIONAHA.108.840041.