



Reporte de Caso

Isquemia recurrente posterior a infarto agudo de miocardio en el adulto mayor. Insólita presentación inicial de arteritis de Takayasu

Luis Murillo Pérez^{1,a}, Zoila Rodríguez Urteaga^{2,b}

Recibido: 04 de enero de 2022
Aceptado: 03 de marzo de 2022

Filiación de los autores

- ¹ Servicio de Cardiología Clínica, Instituto Nacional Cardiovascular - INCOR, Lima, Perú.
 - ² Servicio de Imágenes y apoyo al diagnóstico, Instituto Nacional Cardiovascular - INCOR, Lima, Perú.
- ^a Cardiólogo clínico
^b Cardiólogo sub especialista en imagen cardiovascular

***Correspondencia**

Luis Murillo Pérez
Calle Rio Elba 160 Dpto 7 Las Praderas de la Molina, Lima, Perú.
994387148
lucho_mp10@hotmail.com

Correo

lucho_mp10@hotmail.com

Financiamiento

Autofinanciado.

Declaración de conflictos de interés

Ninguno

Citar como: Murillo Pérez L, Rodríguez Urteaga Z. Isquemia recurrente posterior a infarto agudo de miocardio en el adulto mayor. Insólita presentación inicial de arteritis de Takayasu. Arch Peru Cardiol Cir Cardiovasc. 2022;3(1):45-52. doi: 10.47487/apcyccv.v3i1.190.

RESUMEN

Se presenta el caso de un paciente varón de 62 años que cursó con dolor torácico opresivo; fue diagnosticado de infarto agudo de miocardio y recibió tratamiento de reperfusión con angioplastia primaria. En la evolución cursó con un nuevo episodio de infarto de miocardio, por lo que se realizaron estudios complementarios que condujeron al diagnóstico de arteritis de Takayasu. Desafortunadamente, presentó una evolución tórpida a pesar del manejo instaurado. Es infrecuente la presentación clínica en pacientes mayores de 60 años, por ello es importante considerarlo dentro del diagnóstico diferencial en pacientes con enfermedad coronaria difusa e isquemia miocárdica recurrente, debido a la rápida progresión y elevada morbimortalidad, incluso a pesar de estrategias de revascularización exitosas.

Palabras clave: Infarto del miocardio; Arteritis de Takayasu; Angiografía coronaria; Isquemia miocárdica (fuente: DeCS BIREME).

ABSTRACT

Recurrent ischemia following acute myocardial infarction in the elderly. Unusual initial presentation of Takayasu's arteritis

We present the case of a 62-year-old male who presented with oppressive chest pain and was then diagnosed with acute myocardial infarction and received reperfusion treatment with primary angioplasty. In the evolution, he had a new episode of myocardial infarction, so complementary studies were carried out that led to the diagnosis of Takayasu's arteritis. Unfortunately, he presented a torpid evolution despite the established management. The clinical presentation in patients older than 60 years is uncommon, so it is important to consider it within the differential diagnosis in patients with diffuse coronary disease and recurrent myocardial ischemia, due to the rapid progression and high morbidity and mortality despite successful revascularization strategies.

Keywords: Myocardial infarction; Takayasu arteritis; Coronary angiography; Myocardial ischemia (source: MeSH NLM).

Introducción

El infarto de miocardio es una de las principales causas de muerte en nuestro país y a nivel mundial. La enfermedad aterosclerótica es la etiología más frecuente; sin embargo, hasta en un 25% de pacientes hospitalizados, el infarto de miocardio puede tener otro origen ⁽¹⁾. La arteritis de Takayasu es una enfermedad inflamatoria que compromete a arterias de gran calibre, con una incidencia reportada de 3,3 por millón de habitantes ⁽²⁾. Afecta predominantemente a pacientes menores de 50 años. Dentro de las complicaciones isquémicas, el infarto de miocardio es infrecuente, pero con una mortalidad elevada ^(3,4). Por ello, es importante considerar a esta patología entre las causas no ateroscleróticas de infarto de miocardio.

Reporte de caso

Varón de 62 años, tabaquista, con clínica de 1 mes de disnea asociada a dolor precordial opresivo al reposo. Dos días antes de su ingreso presentó angina típica, y acudió a un hospital. El examen físico no presentó hallazgos significativos. El electrocardiograma (**Figura 1A**) mostró ondas T negativas en derivadas precordiales asociadas a ondas Q en cara inferior. Se diagnosticó infarto agudo de miocardio ST no elevado de alto riesgo (patrón de Wellens), siendo referido a nuestro instituto. Se le realizó cateterismo cardiaco (**Figuras 2A y 2B**) a las 18 h de inicio del dolor, se evidenció enfermedad coronaria severa difusa en las arterias descendente anterior (DA), circunfleja (CX) y coronaria derecha (CD). Se le realizó angioplastia al tercio proximal de DA con un stent medicado, con flujo final TIMI III. En el ecocardiograma transtorácico, la función sistólica del ventrículo izquierdo fue de 38% con discinesia apical. Se acordó manejo conservador por enfermedad difusa. El paciente fue dado de alta sin complicaciones al sexto día.

Al alta continuó con episodios de angina típica intermitente y el de mayor intensidad fue dos meses después del primer episodio, por lo que acudió a su hospital de origen, fue diagnosticado de infarto de miocardio ST no elevado de alto riesgo y luego referido a nuestro instituto. El electrocardiograma mostró mala progresión de onda R asociada a ondas T negativas en derivadas precordiales (V4-V6) (**Figura 1B**). Ingresó a cateterismo cardiaco (**Figuras 2C y 2D**) se observó lesión de tronco coronario izquierdo (TCl) de 60% (no visualizada en el estudio previo), *stent* permeable en el tercio proximal de DA y lesión oclusiva en su tercio distal, Cx y CD con ateromatosis difusa severa. Se acordó realizar tratamiento quirúrgico. Como parte de los exámenes prequirúrgicos se complementó con una ecografía

de carótidas, observando engrosamiento intimal difuso de ambas carótidas, con estenosis moderada a severa en las arterias carótidas externas. Posteriormente, se realizó angiogramografía de carótidas y tomografía de tórax sin contraste (**Figuras 3A a 3F**) y se evidenció engrosamiento circunferencial de ambas arterias carótidas externas, con estenosis severa, así como engrosamiento circunferencial de aorta ascendente, cayado aórtico y de los demás vasos supra aórticos. Las arterias coronarias no presentaron placas calcificadas. Ante estos hallazgos sugestivos de arteritis, se complementó con angiogramografía de aorta toracoabdominal (**Figuras 3G a 3I**) y de arterias coronarias (**Figuras 4A a 4D y 4G**), se evidenció engrosamiento circunferencial de aorta toracoabdominal, de los vasos abdominales, con estenosis severa en el origen del tronco celiaco y estenosis moderada en la arteria mesentérica superior. Las arterias ilíacas y femorales presentaban engrosamiento circunferencial de su pared y estenosis moderada difusa. Todas las arterias coronarias con engrosamiento circunferencial difuso de su pared, con estenosis severa en TCl (área luminal mínima de 3 mm²), estenosis moderada-severa en CD y CX, presencia de *stent* permeable en tercio proximal de DA. Fue evaluado en reumatología, y se corroboró la sospecha diagnóstica de arteritis de Takayasu. Se inició el tratamiento con prednisona 20 mg cada 12 h y metotrexato 10 mg. Dentro de los exámenes auxiliares se encontró: PCR 41,9 mg/L (valor normal <5 mg/L) y VSG 30 mm/h (valor normal 0-15 mm/h); mientras que C3, C4, ANCA, ANA y anticardiolipina fueron negativos. En junta médica multidisciplinaria se acordó mantener el manejo médico de la arteritis para reducir los marcadores inflamatorios previo a la revascularización miocárdica. Dos semanas después se evidenció disminución de los marcadores inflamatorios (PCR 1 mg/L, VSG 10 mm/h), por lo que se redujo la prednisona a 25 mg diarios. Sin embargo, 1 semana después el paciente cursó con infarto recurrente no Q, se realizó nueva angiogramografía coronaria (**Figuras 4E y 4F**) en la que se evidenció progresión de la estenosis en TCl, con área luminal mínima de 2 mm², el resto de las arterias se observaron con características similares al estudio previo.

Se realizó una nueva junta médica en la que se decidió realizar una cirugía de revascularización miocárdica de urgencia. Los hallazgos quirúrgicos fueron: signos de inflamación y engrosamiento de la aorta ascendente, así como de todas las arterias coronarias de forma difusa, con diámetro de la luz de las arterias coronarias menor a 0,5 mm. Durante el inicio de la cirugía el paciente presentó paro cardiaco por fibrilación ventricular, se ingresó a circulación extracorpórea. Se colocaron tres puentes con vena safena a DA, rama marginal y arteria descendente posterior; sin embargo, no se logró salir de circulación extracorpórea porque no se logró latido cardiaco,

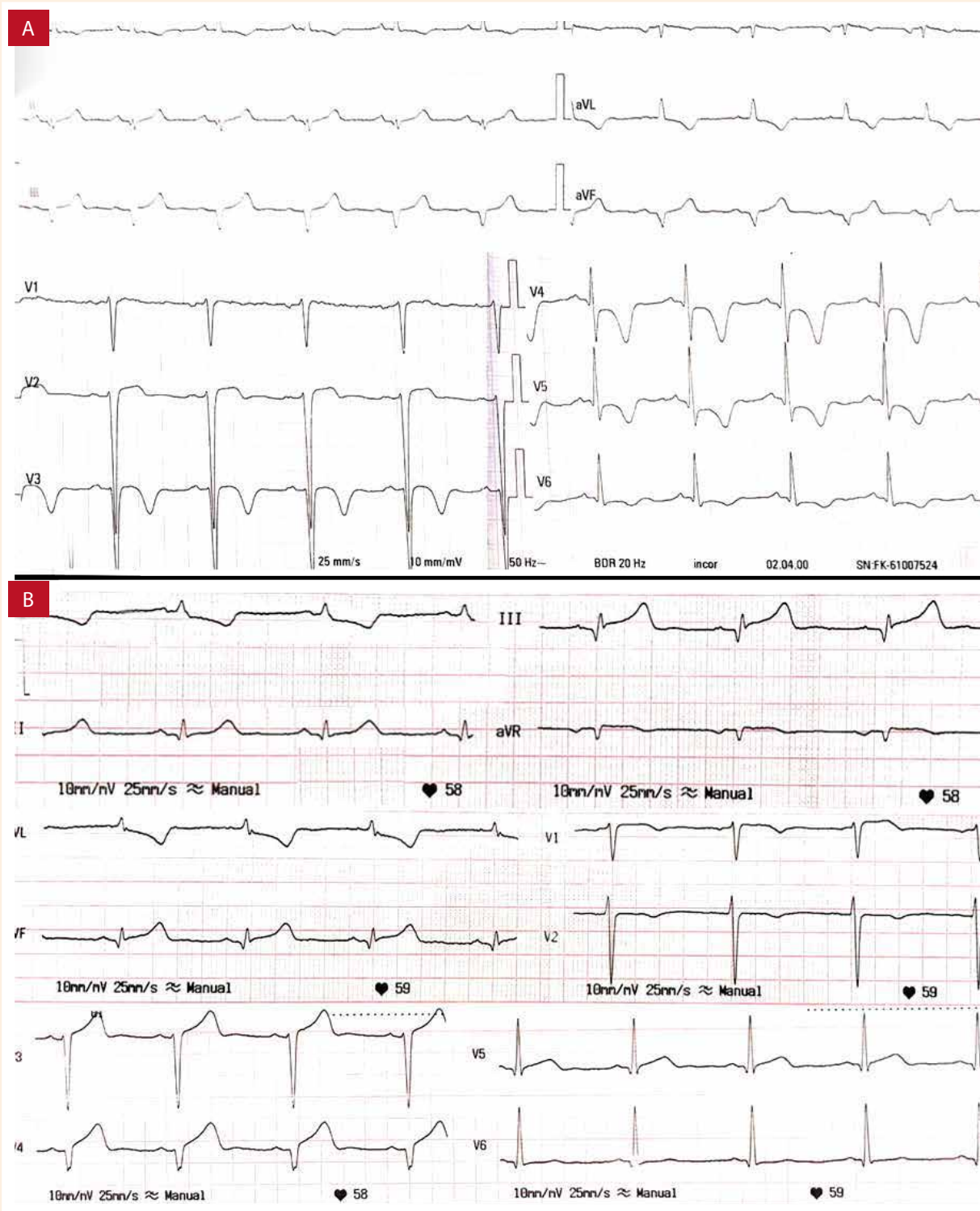


Figura 1. A) Electrocardiograma inicial mostrando patrón de Wellens. B) Electrocardiograma dos meses después, demostrando pobre progresión de la onda R en derivadas precordiales.

con posterior deceso del paciente. La anatomía patológica (Figura 5) de la biopsia de la arteria mamaria interna reveló hiperplasia fibrointimal con reducción de luz, y la biopsia de la vena safena mostró engrosamiento irregular de pared e infiltrado inflamatorio focal.

Discusión

La arteritis de Takayasu es una vasculitis poco frecuente que compromete los grandes vasos. Los criterios de diagnóstico

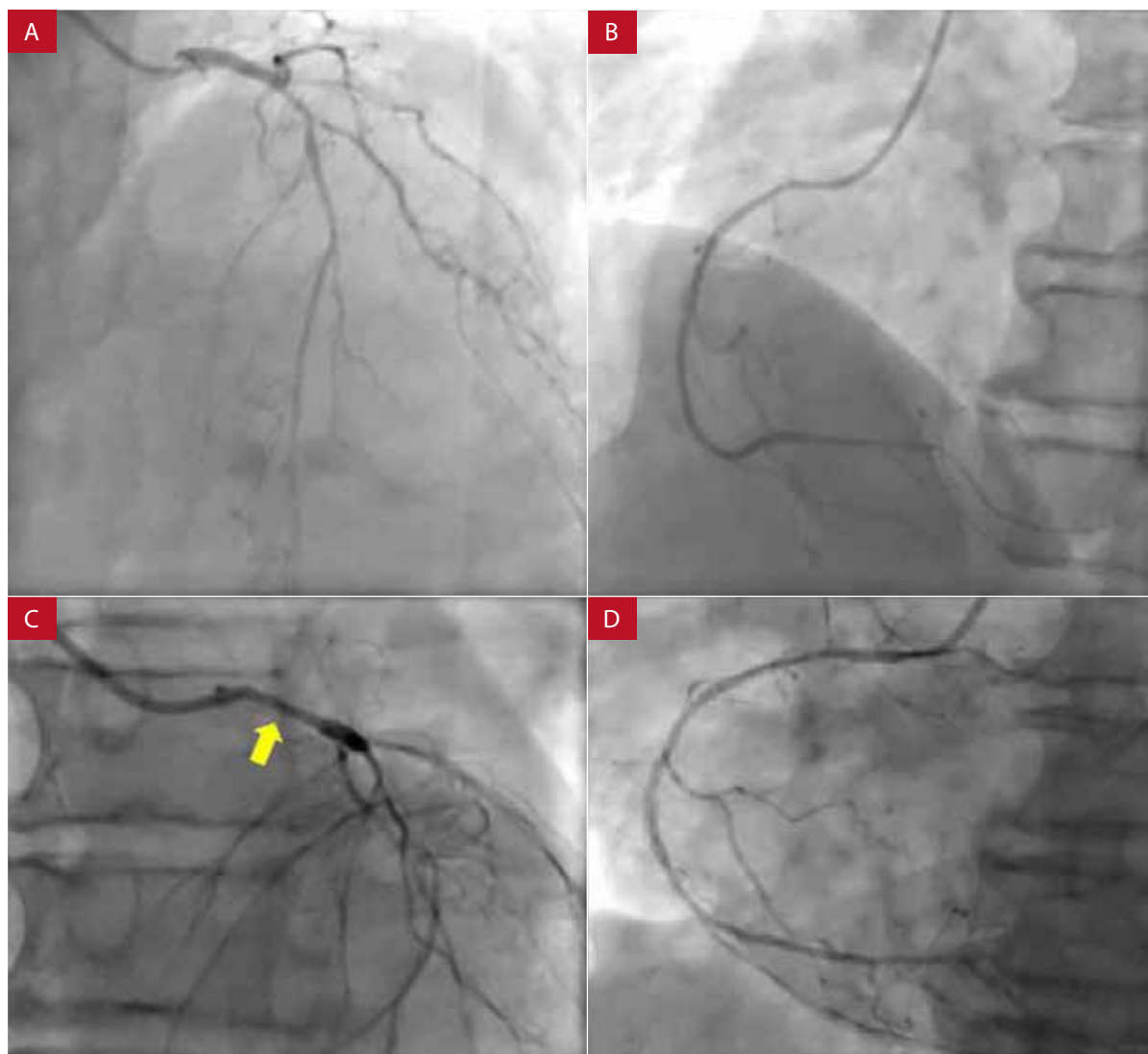


Figura 2. Coronariografía inicial (A y B) TLCI: sin estenosis angiográficas significativas. DACI: estenosis severa proximal con aterosclerosis difusa severa. CD: estenosis severa en segmento distal, aterosclerosis difusa severa. **Coronariografía 2 meses después (C y D)** TLCI: con estenosis severa del 60% (flecha) en segmento proximal y medio. DACI: stent permeable en segmento proximal, ocluido en segmento medio, con lechos distales adelgazados, aterosclerosis difusa severa. CD: estenosis severa en segmento proximal. Aterosclerosis difusa severa.

TLCI: tronco coronario izquierdo. DACI: arteria descendente anterior. CD: arteria coronaria derecha.

emplean una combinación de exploración física, laboratorio e imágenes⁽⁵⁾. El diagnóstico en nuestro paciente se realizó utilizando los criterios diagnósticos de Ishikawa modificados por Sharma⁽⁴⁾, los cuales presentan mayor sensibilidad y especificidad respecto a los utilizados por el Colegio Americano de Reumatología⁽⁶⁾. La edad promedio en el momento del diagnóstico de la arteritis de Takayasu es de 25 a 30 años, y entre el 75 y el 97% de los pacientes son mujeres⁽⁷⁾. En el caso presentado, los estudios de imágenes fueron claves para llegar al diagnóstico, principalmente la angiotomografía, ya que evidenció el engrosamiento circunferencial difuso que comprometía a todas las arterias coronarias, la aorta

toracoabdominal, vasos supraaórticos, abdominales, arterias ilíacas y femorales. Este hallazgo asociado a la ausencia de calcificación de las paredes arteriales sugería la presencia de una arteritis de reciente inicio. Tezuka *et al.* mencionaron que la tomografía por emisión de positrones (PET – TC) es un estudio de imágenes utilizado para la detección del estado inflamatorio, se emplea en pacientes con arteritis de Takayasu recurrente y en fase activa. En el caso presentado no se realizó PET – TC; sin embargo, se determinó que el paciente se encontraba en fase activa debido a los niveles altos de marcadores inflamatorios, asociado a la progresión de la enfermedad⁽⁸⁾.

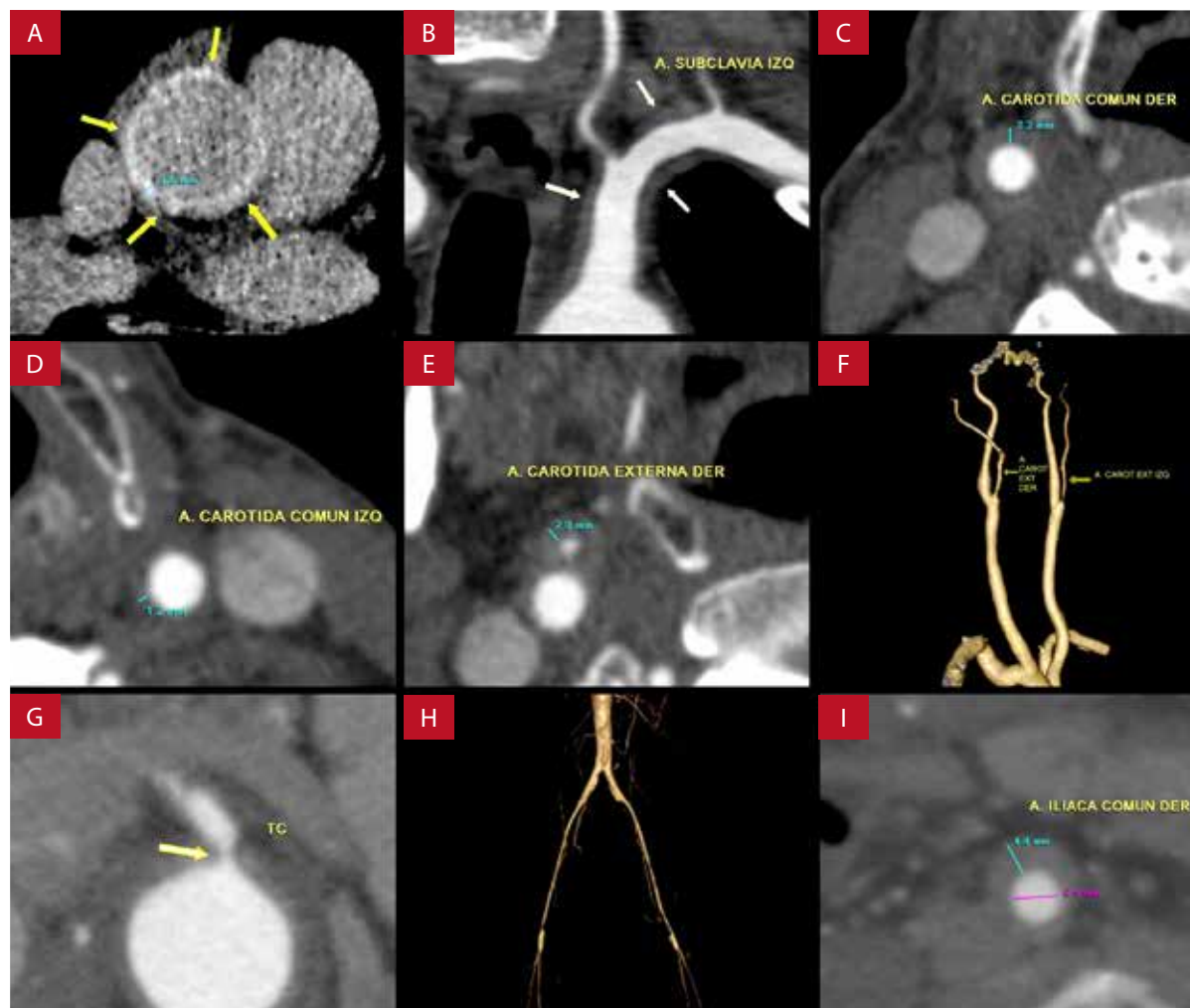


Figura 3. Tomografía de tórax sin contraste y angiotomografía de aorta, carótidas y miembros inferiores. **A)** Engrosamiento circunferencial de aorta con un espesor de hasta 3,5 mm. **B a E)** Engrosamiento circunferencial de arteria subclavia izquierda, arterias carótidas comunes y arteria carótida externa derecha. **F)** Reconstrucción tridimensional que evidencia estenosis de las arterias carótidas externas. **G)** Estenosis (flecha) en el origen del tronco celiaco. **H)** Reconstrucción tridimensional de las arterias ilíacas y femorales que muestran estenosis difusa de su luz. **I)** Engrosamiento circunferencial de la arteria iliaca común derecha.

Los diagnósticos diferenciales de la arteritis de Takayasu incluyen las aortitis inflamatorias y las anomalías del desarrollo. Dentro del primer grupo se encuentran la aortitis sífilítica, tuberculosa, lupus eritematoso (LES), artritis reumatoide (AR), espondiloartropatías, enfermedad de Kawasaki y de células gigantes. Dentro de las anomalías de desarrollo se encuentran el síndrome de Marfan y la coartación de aorta⁽⁹⁾. En nuestro paciente se descartó aortitis sífilítica y tuberculosa al no presentar el antecedente infeccioso, no cursar con los síntomas típicos y no presentar compromiso aislado de aorta, que es característico en estas patologías⁽¹⁰⁾. Por otro lado, se descartaron las espondiloartropatías, AR y LES debido a que el paciente no presentaba elevación de anticuerpos antiinflamatorios ni las manifestaciones clínicas propias

de dichas enfermedades⁽¹¹⁾. Asimismo, se descartó la arteritis de células gigantes por no cumplir los criterios diagnósticos de dicha enfermedad, como la ausencia de cefalea, anomalías en la arteria temporal y biopsia no compatible (infiltrado celular mononuclear o evidencia de células gigantes)⁽¹²⁾. Además, el compromiso de las arterias coronarias es poco frecuente, a diferencia de la arteritis de Takayasu donde representa aproximadamente el 10-30% de casos⁽¹³⁾. Se descartaron las anomalías de desarrollo debido a que no cursan con engrosamiento concéntrico de arterias de miembros inferiores, el paciente no presentaba dilatación marcada de aorta, clínica compatible ni otras anomalías vasculares ni cardíacas asociadas, como válvula aórtica bicúspide o hipoplasia de arco aórtico⁽¹⁴⁾.

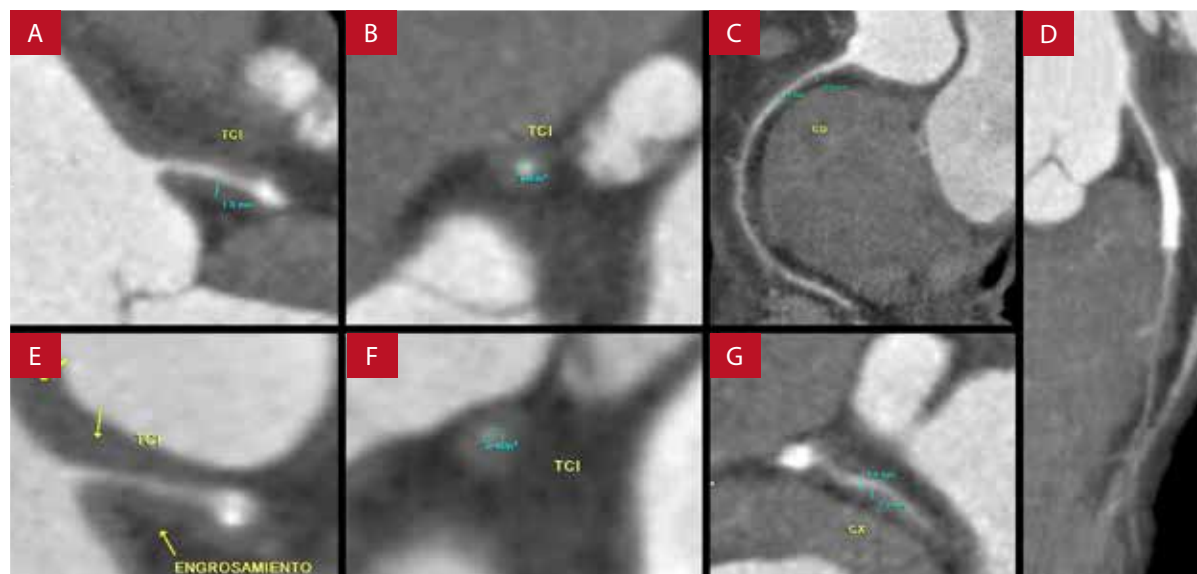


Figura 4. Angiotomografía coronaria (A-G). Muestra engrosamiento concéntrico difuso de la pared de todas las arterias coronarias que condiciona estenosis severa. Mayor estenosis de TCl (E y F) un mes después en comparación al estudio inicial (A y B).

TCl: tronco coronario izquierdo. DA: arteria descendente anterior. CD: arteria coronaria derecha. CX: arteria circunfleja.

Alrededor del 3,5% terminan desarrollando infarto de miocardio. Este proceso ocurre durante la fase activa de la enfermedad, durante la cual se produce un evento trombótico debido a la disfunción endotelial, con la posterior formación de coágulo⁽¹⁵⁾. En el caso presentado existió un compromiso difuso de las arterias coronarias, considerado como C+ de acuerdo con la clasificación angiográfica de arteritis de Takayasu⁽¹⁶⁾. Sin embargo, debido a que los pacientes con arteritis coronaria pueden presentar síntomas agudos de isquemia cardíaca, puede que no sea factible en tales circunstancias investigar los síntomas que sugieran vasculitis sistémica antes de proceder a la reperfusión coronaria urgente⁽¹³⁾. Nuestro paciente no se encontró en el rango de edad promedio de aparición de esta enfermedad; además, presentó un factor de riesgo cardiovascular (tabaquismo) que asociado con la edad y sexo masculino, hacían suponer que la causa de infarto era de etiología aterosclerótica, más aun cuando el paciente no cursó con los síntomas clásicos de arteritis⁽⁴⁾. El tratamiento incluye el uso de corticoides y agentes inmunosupresores como la azatioprina, el metotrexato, entre otros^(13,17). Sin embargo, en pacientes que no responden al tratamiento inicial, se recomienda inhibidores de la TNF como el rituximab o el tocilizumab, más aun cuando el paciente se encuentra en la fase activa de la enfermedad, momento en el cual no es recomendable la colocación de puentes coronarios por enfermedad coronaria difusa^(15,18). En el caso presentado, un manejo inicial más enérgico podría haber resultado en un mejor

pronóstico para el paciente, más aun cuando se sabe que la remisión predice una mejor calidad de vida. Por otro lado, al no brindar un tratamiento agresivo inicial, resulta imposible evaluar la resistencia de la enfermedad (enfermedad activa persistente ≥ 6 meses, a pesar de tratamiento óptimo) por lo que no fue factible la evaluación del daño vascular causado por la arteritis de Takayasu⁽¹⁸⁾.

Existe poca evidencia sobre el tratamiento de revascularización de elección. Mihailovici et al. mencionan que el tratamiento puede ser quirúrgico o percutáneo; sin embargo, la posibilidad de reestenosis es elevada⁽¹⁶⁾. Por otro lado, Yang et al. sitúan el tratamiento quirúrgico por encima del tratamiento percutáneo debido a la alta tasa de reestenosis intrastent en los pacientes que no reciben corticoides⁽¹⁹⁾. Desafortunadamente, a pesar del manejo inicial, el paciente presentó un infarto recurrente. Probablemente la reducción de marcadores inflamatorios asociada a la ausencia de síntomas isquémicos en las primeras semanas de tratamiento conllevó a la reducción de la dosis de corticoides, con la posterior progresión de las lesiones coronarias y evolución tórpida pese a la revascularización miocárdica quirúrgica de emergencia realizada.

En conclusión, se presenta una etiología no aterosclerótica infrecuente de infarto de miocardio, en la cual la importancia de llegar al diagnóstico es crucial, pues el manejo implica tratar la causa de fondo. En el caso reportado,

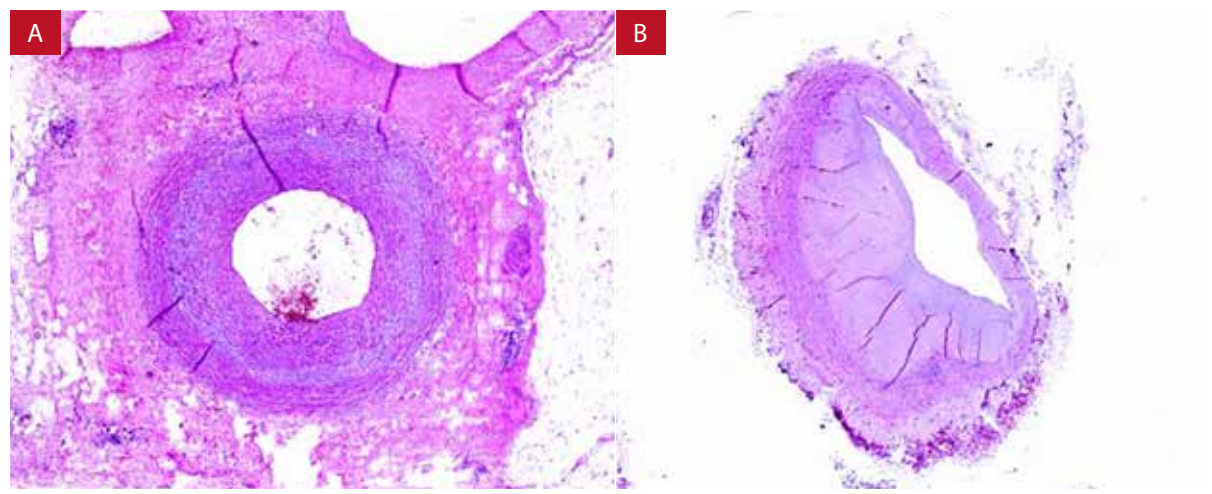


Figura 5. Anatomía patológica. **A)** Arteria mamaria interna con hiperplasia fibrointimal que condiciona estenosis de su luz. **B)** Engrosamiento irregular de la pared e infiltrado inflamatorio focal.

aunque la edad de presentación no es la habitual en este tipo de pacientes, debe considerarse dentro del diagnóstico diferencial de un infarto de miocardio. Es recomendable realizar más estudios de casos similares en nuestro país, idealmente multicéntricos debido a su rareza de presentación, para poder conocer la verdadera prevalencia de estos casos y

realizar el manejo oportuno de esta patología, el cual debe ser multidisciplinario.

Contribuciones de autores

Ambos autores participaron en la revisión y redacción del reporte de caso y la aprobación de versión final.

Referencias bibliográficas

- Saaby L, Poulsen T, Hosbond S, Hallas J, Thygesen K, Mickley H, *et al.* Classification of Myocardial Infarction: Frequency and Features of Type 2 Myocardial Infarction. *Am J Med.* 2013;126(9):789-97. doi: 10.1016/j.amjmed.2013.02.029.
- Watts R, Al-Taiar A, Mooney J, Scott D, Macgregor A. The epidemiology of Takayasu arteritis in the UK. *Rheumatology (Oxford).* 2009;48(8):1008-11. doi: 10.1093/rheumatology/kep153.
- Kim H, Barra L. Ischemic Complications in Takayasu's Arteritis: A Meta-Analysis. *Semin Arthritis Rheum.* 2018;47(6):900-906. doi: 10.1016/j.semarthrit.2017.11.001.
- Silva de Souza A, Freire de Carvalho J. Diagnostic and classification criteria of Takayasu arteritis. *J Autoimmun.* 2014;48-49:79-83. doi: 10.1016/j.jaut.2014.01.012.
- Kim ESH, Beckman J. Takayasu arteritis: challenges in diagnosis and management. *Heart.* 2018;104(7):558-565. doi: 10.1136/heartjnl-2016-310848.
- Sharma BK, Jain S, Suri S, Numano F. Diagnostic criteria for Takayasu arteritis. *Int J Cardiol.* 1996;54 Suppl:S141-7. doi: 10.1016/s0167-5273(96)88783-3.
- Gornik HL, Creager MA. Aortitis. *Circulation.* 2008;117(23):3039-51. doi: 10.1161/CIRCULATIONAHA.107.760686.
- Tezuka D, Haraguchi G, Ishihara T, Ohigashi H, Inagaki H, Suzuki J, *et al.* Role of FDG PET-CT in Takayasu Arteritis: Sensitive Detection of Recurrences. *J Am Coll Cardiol Img.* 2012;5(4):422-429. doi: 10.1016/j.jcmg.2012.01.013.
- Deipolyi AR, Czaplicki CD, Oklu R. Inflammatory and infectious aortic diseases. *Cardiovasc Diagn Ther.* 2018;8(Suppl 1):S61-S70. doi: 10.21037/cdt.2017.09.03.
- Bukhary Z, Alrajhi A. Tuberculous aortitis. *Ann Saudi Med.* 2006;26(1):56-58. doi: 10.5144%2F0256-4947.2006.56.
- Wasserman AM. Diagnosis and Management of Rheumatoid Arthritis. 2011;84(11):1245-52. doi: 10.12659/MSM.922639.
- Ness T, Bley TA, Schmidt WA, Lamprecht P. The diagnosis and treatment of giant cell arteritis. *Dtsch Arztebl Int.* 2013;110(21):376-85; quiz 386. doi: 10.3238/arztebl.2013.0376.
- Koster M, Warrington K. Vasculitis of the Coronary Arteries [internet]. Washington, DC: American College of Cardiology; 2019 [citado el 20 de agosto de 2020]. Disponible en: <https://www.acc.org/latest-in-cardiology/articles/2019/03/13/06/50/vasculitis-of-the-coronary-arteries>
- Dijkema EJ, Leiner T, Grotenhuis HB. Diagnosis, imaging and clinical management of aortic coarctation. *Heart.* 2017;103(15):1148-1155. doi: 10.1136/heartjnl-2017-311173.
- Ishiyama Y, Eguchi K, Yokota K, Ikemoto T, Kario K. New-onset Takayasu's Arteritis as Acute Myocardial Infarction. *Intern Med.* 2018;57(10):1415-1420. doi: 10.2169/internalmedicine.9690-17.
- Mihailovici AR, Donoiu I, Istrătoaie O, Târtea GC, Bucşa A. A Case of Severe Advanced Takayasu Arteritis with Acute Myocardial Infarction

- as First Manifestation. *Curr Health Sci J.* 2018;44(1):80-84. doi: 10.12865/CHSJ.44.01.14.
17. Keser G, Direskeneli H, Aksu K. Management of Takayasu arteritis: a systematic review. *Rheumatology (Oxford).* 2014;53(5):793-801. doi: 10.1093/rheumatology/ket320.
18. Águeda AF, Monti S, Luqmani RA, Buttgereit F, Cid M, Dasgupta B, *et al.* Management of Takayasu arteritis: a systematic literature review informing the 2018 update of the EULAR recommendation for the management of large vessel vasculitis. *RMD Open.* 2019;5(2):e001020. doi: 10.1136/rmdopen-2019-001020.
19. Yang Y, Tian T, Yang K, Zhang Y, Meng X, Fan P, *et al.* Outcomes of percutaneous coronary intervention and coronary artery bypass grafting in patients with Takayasu arteritis. *Int J Cardiol.* 2017;241:64-69. doi: 10.1016/j.ijcard.2017.02.041.