



Artículo Original

Análisis comparativo de la deformación miocárdica en pacientes recuperados de infección leve por SARS-CoV-2

Roberto Baltodano-Arellano^{1,a,*}, Kelly Cupe-Chacalcaje^{1,a}, Paol Rojas^{1,a}, Giovanni Meneses^{1,2,b}, Dante Urdanivia-Ruiz^{1,a}, Eliana Rafael-Horna^{1,a}, Luis Falcón-Quispe^{1,a}, Ángela Cachicatari-Beltrán^{1,a}, Karla Sue América Hurtado-Belizario^{1,a}, Gerald Lévano-Pachas^{1,a}

Recibido: 01 de octubre de 2021
Aceptado: 21 de diciembre de 2021

Filiación de los autores

- ¹ Hospital Nacional Guillermo Alménara, Lima, Perú.
- ² Universidad Nacional Mayor de San Marcos, Lima, Perú.
- ^a Médico cardiólogo.
- ^b Docente universitario.

***Correspondencia**

Roberto Baltodano-Arellano
Galeón 150-203 San Borja . Lima,
Perú.
996723803

Correo

rbaltodanoa@unmsm.edu.pe

Financiamiento

Autofinanciado.

Conflictos de interés

Los autores declaran no tener conflictos de interés.

Presentación en eventos científicos:

Aprobado y presentado como Poster ACC Latin noviembre de 2021

Citar como:

Baltodano-Arellano R, Cupe-Chacalcaje K, Rojas P, Meneses G, Urdanivia-Ruiz D, Rafael-Horna E, et al. Análisis comparativo de la deformación miocárdica en pacientes recuperados de infección leve por SARS-CoV-2. Arch Peru Cardiol Cir Cardiovasc. 2021;2(4):227-232. doi: 10.47487/apcyccv.v2i4.175.

RESUMEN

Objetivos. Durante la infección aguda por el virus SARS-CoV-2 se ha demostrado una afectación miocárdica, se desconoce si existen secuelas cardiovasculares en pacientes recuperados de esta infección y si estas se asocian a un incremento en la morbilidad y mortalidad global. El objetivo de este estudio fue comparar la deformación miocárdica en pacientes recuperados de infección leve por SARS-CoV-2 con controles sanos. **Materiales y métodos.** Estudio observacional transversal que incluyó 33 sujetos recuperados de infección leve por SARS-CoV-2, quienes fueron diagnosticados en los tres a seis meses previos, y 31 voluntarios sanos, ambos grupos libres de factores de riesgo cardiovascular. El estudio de deformación miocárdica se realizó mediante ecocardiografía con modalidad *speckle tracking*. Se compararon variables clínicas y antropométricas. **Resultados.** El *strain* longitudinal global 2D del ventrículo izquierdo fue menor en los sujetos recuperados de infección leve de SARS-CoV-2 que los controles (-20,2%±2,6 vs. -21,6%±2,4; p=0,036). Ambos grupos presentaron diferencias en los tres niveles ventriculares, siendo significativa a nivel apical (-21,2 ±4,0 vs. -23,4%±4,2; p=0,044). La afectación por niveles evidencia un patrón Takotsubo reverso. La fracción de eyección del ventrículo izquierdo se encontró preservada en ambos grupos (p=0,153). **Conclusiones.** La deformación miocárdica del ventrículo izquierdo está afectada en sujetos recuperados de infección leve de SARS-CoV-2, mientras que la fracción de eyección se encontró en rangos de normalidad. Nuestro estudio muestra un potencial rol del *strain* longitudinal global en la detección de alteraciones miocárdicas subclínicas en pacientes que tuvieron infección por SARS-CoV-2.

Palabras clave: Ecocardiografía; Disfunción ventricular izquierda; SARS-CoV-2 (fuente: DeCS BIREME).

ABSTRACT

Comparative analysis of myocardial deformation in patients recovered from mild SARS-CoV-2 infection

Objectives. During acute infection by the SARS-CoV-2 virus, myocardial involvement has been demonstrated; it is unknown if cardiovascular sequelae in patients recovered from this infection and if these are associated with global morbidity and mortality. The objective of this study was to compare myocardial deformation in patients recovered from mild SARS-CoV-2 virus infection with healthy controls. **Materials and methods.** This was a cross-sectional observational study that included 33 subjects recovered from mild SARS-CoV-2 infection, who were diagnosed in the previous three to six months, and 31 healthy volunteers, both groups free of cardiovascular risk factors. The study of myocardial deformation was performed using echocardiography with the speckle tracking modality. Clinical and anthropometric variables were compared. **Results.** The 2D global longitudinal strain of the left ventricle was lower in the subjects recovered from mild SARS-CoV-2 infection than the controls (-20.2% ± 2.6 v -21.6% ± 2.4; p: 0.036). Both groups presented differences in the three ventricular levels, significant at the apical level (-21.2 ± 4.0 vs -23.4% ± 4.2; p: 0.044). The effect by levels shows an inverse Takotsubo pattern. The left ventricular ejection fraction was preserved in both groups (p: 0.153). **Conclusions.** Left ventricular myocardial deformation is affected in subjects recovered from mild SARS-CoV-2 infection, while the ejection fraction was found in normal ranges. Our study shows a potential role of global longitudinal strain in the detection of subclinical myocardial alterations in patients who had SARS-CoV-2.

Keywords: Echocardiography; Ventricular dysfunction, left; SARS-CoV-2 (source: MeSH NLM).

Introducción

La infección por SARS-CoV-2 ha generado la más devastadora pandemia conocida desde el siglo XX debida a su alta morbimortalidad⁽¹⁾. Si bien la afectación más evidente y severa es a nivel respiratorio, recientemente el compromiso miocárdico ha cobrado mayor relevancia, lo que impacta en el pronóstico y podría prolongarse en el tiempo, aun en el paciente recuperado^(2,3).

La ecocardiografía ha sido de gran utilidad en la evaluación de las implicancias cardiacas, tanto en el paciente hospitalizado como en el recuperado; sin embargo, los estudios muestran que la mayoría de pacientes con infección por SARS-CoV-2 presentan parámetros ecocardiográficos convencionales como la fracción de eyección del ventrículo izquierdo (FEVI) dentro de valores normales⁽⁴⁾, por lo que el uso de una técnica más precisa y sensible, como el análisis de la deformación miocárdica de ambos ventrículos, ocupa un papel importante⁽⁵⁾. La disminución de la deformación miocárdica ha demostrado tener un valor predictivo de malos resultados en muchos escenarios cardiovasculares^(4,5). Su utilidad en la infección por SARS-CoV-2 se ha reportado en diversos estudios como predictor de mortalidad y de eventos adversos en pacientes hospitalizados⁽⁶⁾. Sin embargo, aún existe información limitada a largo plazo en pacientes recuperados⁽⁷⁾.

La enfermedad leve por SARS-CoV-2 es la más prevalente⁽¹⁾, por lo que propicia que el número de pacientes recuperados haya aumentado exponencialmente a nivel mundial, de tal manera, el conocimiento y descripción de las afecciones y secuelas asociadas con la enfermedad leve cobran importancia. Por lo tanto, planteamos un estudio transversal con el objetivo de comparar el análisis de la deformación miocárdica en pacientes recuperados de infección leve por SARS-CoV-2 con un grupo voluntario sano, y evaluar factores asociados a fin de conocer la implicancia cardiaca en este grupo de pacientes.

Materiales y métodos

Diseño y población de estudio

Se identificaron 65 pacientes recuperados de COVID-19 en el periodo de estudio; se excluyeron los casos moderados y severos, y solo se consideraron aquellos casos que pudieran parearse con controles sanos. Finalmente, se incluyeron 33 sujetos voluntarios recuperados de infección leve por SARS-CoV-2, entre los trabajadores de salud (personal no médico y médico) del Hospital Nacional Guillermo Almenara (HNGAI-Lima, Perú) dados de alta durante los meses de agosto a septiembre del 2020. Se utilizó la clasificación clínica de Wuhan

para definir infección leve⁽⁸⁾. Los criterios de inclusión fueron trabajadores con enfermedad por SARS-CoV-2 leve confirmada con prueba rápida; detección inmunocromatográfica de anticuerpos IgG/IgM, (Standard Q COVID-19 IgM/IgG Combo, SD Biosensor); prueba molecular (14 pacientes) PCRrt SARS CoV2 (kit de extracción QIAamp Viral RNA mini kit de Qiagen, Holanda) o patrón tomográfico compatible (cuatro sujetos), patrón vidrio esmerilado, ausencia de factores de riesgo cardiovasculares (hipertensión arterial, diabetes, tabaquismo, cardiopatía isquémica). Se definió el estado de recuperación como la resolución de síntomas respiratorios, con ausencia de fiebre por más de 72 h, tener una prueba molecular negativa o haber realizado un aislamiento por 14 días. Fueron comparados por pareamiento con 31 voluntarios sanos similares en edad, sexo y ausencia de factores de riesgo cardiovascular, quienes provienen de una cohorte previamente publicada por nosotros⁽⁹⁾, debido a la dificultad de reclutar voluntarios por las condiciones de aislamiento social originadas en el contexto de la pandemia de COVID-19.

Estudio ecocardiográfico

Se realizó el ecocardiograma transtorácico empleando un ecógrafo comercial (Vivid E95 GE) con un transductor M5S, en el área de Imagen del Servicio de Cardiología del HNGAI. Se realizó siguiendo las recomendaciones internacionales y las medidas de seguridad según el contexto de pandemia, entre los 90 a 120 días del alta en todos los pacientes recuperados⁽¹⁰⁾.

En el análisis de la deformación miocárdica longitudinal bidimensional del ventrículo izquierdo, el *strain* global longitudinal del ventrículo izquierdo en dos dimensiones (SLG VI 2D) se obtuvo a partir de las proyecciones de cuatro, tres y dos cámaras, con dos ciclos cardiacos consecutivos, con una frecuencia de 50-80 cuadros/s. Se registraron digitalmente y se analizaron *offline* en una estación de trabajo. El estudio del SLG ventrículo izquierdo (VI) 2D se realizó con la técnica del rastreo del moteado (*speckle tracking*) con el programa informático comercial AFI VI (EchoPAC BT 12), el programa dividió automáticamente cada proyección del VI en seis segmentos iguales y dio los valores de SLG VI 2D expresados en porcentajes.

Valoración de reproductibilidad

Los estudios fueron realizados por dos operadores certificados en imagen cardiaca, cuya variabilidad interobservador e intraobservador ya fue definida en un estudio anterior⁽⁹⁾, con

buena reproductibilidad, con una correlación intraclassa alta de SLG VI 2D de 0,90 y 0,95, respectivamente.

Análisis estadístico

Se realizó prueba de Kolmogorov-Smirnov de una muestra, para evaluar la normalidad de las distribuciones de las variables. En función de los resultados, las variables cuantitativas con distribución normal fueron expresadas con media y desviación estándar, mientras que aquellas que no tenían distribución normal se presentaron mediante mediana y rango intercuartil. Las variables cualitativas se mostraron con frecuencias y porcentajes. Se aplicó diferencia de medias con T de Student correspondiente en las variables con distribución normal, mientras que en aquellas sin distribución normal fueron comparadas mediante pruebas no paramétricas. Todos los cálculos fueron realizados empleando la versión 20.0 de prueba del paquete estadístico IBM SPSS.

Aspectos éticos

Todos los participantes firmaron el consentimiento informado antes de ser incluidos en el estudio. El estudio fue aprobado por el comité de ética institucional.

Resultados

Características antropométricas y clínicas

En el estudio se compararon 33 pacientes recuperados de infección leve por SARS-CoV-2, con media de edad de 37,0±9,7 años, con 31 voluntarios sanos, que tuvieron una media de edad de 34,9±8,6 años (p=0,379). A todos los pacientes se les hizo prueba rápida de anticuerpos. Hubo diagnóstico por prueba molecular

en 14 pacientes, y a ninguno se le hizo prueba antigénica por no tenerla disponible en ese momento (datos no presentados en Tablas). No hubo diferencias significativas entre el peso (p=0,261) talla (p=0,127) área de superficie corporal (p=0,302) índice de masa corporal (p=0,839) ni frecuencia cardíaca (p=0,907). Solo se encontró diferencia entre las presiones arteriales sistólicas (p=0,022) y diastólica (p=0,004) entre ambos grupos, teniendo mayores valores en el grupo de pacientes recuperados (Tabla 1).

Características ecocardiográficas

No se encontró diferencia significativa en la fracción de eyección del ventrículo izquierdo en 2D en ambos grupos (p=0,153). Por el contrario, hubo diferencias en el volumen del ventrículo izquierdo indexado (p=0,014) y la deformación longitudinal global del ventrículo izquierdo, teniendo una menor deformación en el grupo de pacientes recuperados de infección leve de SARS-CoV-2 (Figura 1) con respecto al control (-20,2±2,6 vs. -21,6±2,4, p=0,036) (Figura 2). Ambos grupos presentaron diferencias en los tres niveles ventriculares, siendo significativa a nivel apical (-21,2 ±4,0 vs. -23,4%±4,2; p=0,044), deformación longitudinal medial (0,067) y deformación longitudinal basal (p=0,467) (Tabla 2).

Discusión

El presente estudio encontró una menor deformación longitudinal global del ventrículo izquierdo en pacientes recuperados de infección leve por SARS-CoV-2 en comparación a controles sanos, pese a que en ambos grupos la fracción de eyección del ventrículo izquierdo se mantuvo en valores normales, lo que

Tabla 1. Valores de variables clínicas en sujetos recuperados de SARS-CoV-2 y sanos según frecuencia.

	Recuperados SARS-CoV-2 (n=33)	Voluntarios sanos (n=31)	p
Edad (años)	37,0±9,7*	34,9±8,6*	0,379 †
Peso (kg)	61,7±11,3*	64,8±10,1*	0,261 †
Talla (cm)	157,9±10,6*	161,5±8,1*	0,127†
ASC	1,6±0,2*	1,7±0,2*	0,302†
IMC	24,7±3,0*	24,5±2,7*	0,839†
FC (lpm)	70,0 (62,5-69) ‡	70,0 (68-74) ‡	0,907**
PAS (mmHg)	110(100-120) ‡	100 (90-110) ‡	0,022**
PAD (mmHg)	65 (60-75)	60 (60-60)	0,004**

ASC: área de superficie corporal. IMC: índice de masa corporal. PAS (mmHg): presión arterial sistólica en mm Hg. PAD(mmHg): presión arterial diastólica en mm Hg. FC(LPM): frecuencia cardíaca en latidos por minuto.

*Media y desviación típica †T de Student para la diferencia de medias. ‡Mediana e intervalo intercuartil. **Test no paramétrico.

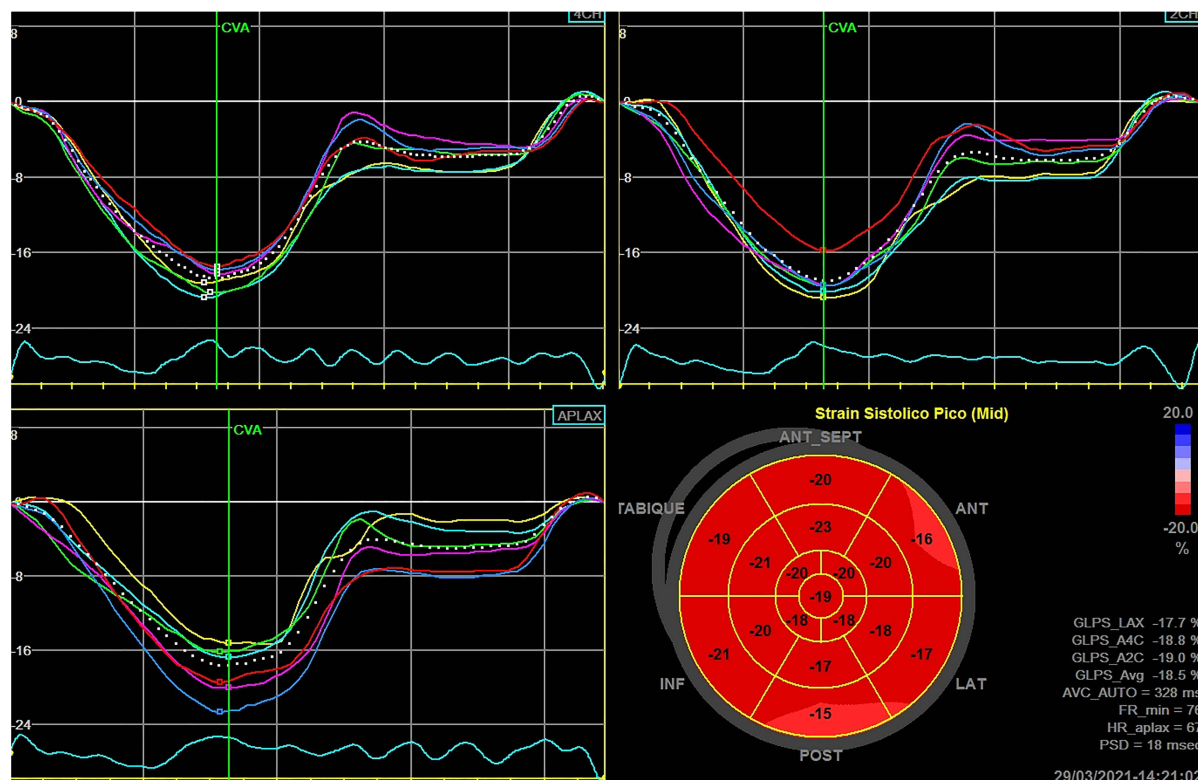


Figura 1. Curvas de *strain* en las proyecciones apicales de cuatro, dos y tres cámaras y mapa polar de un paciente recuperado de SARS-CoV-2. SGL promedio: -18,5%.

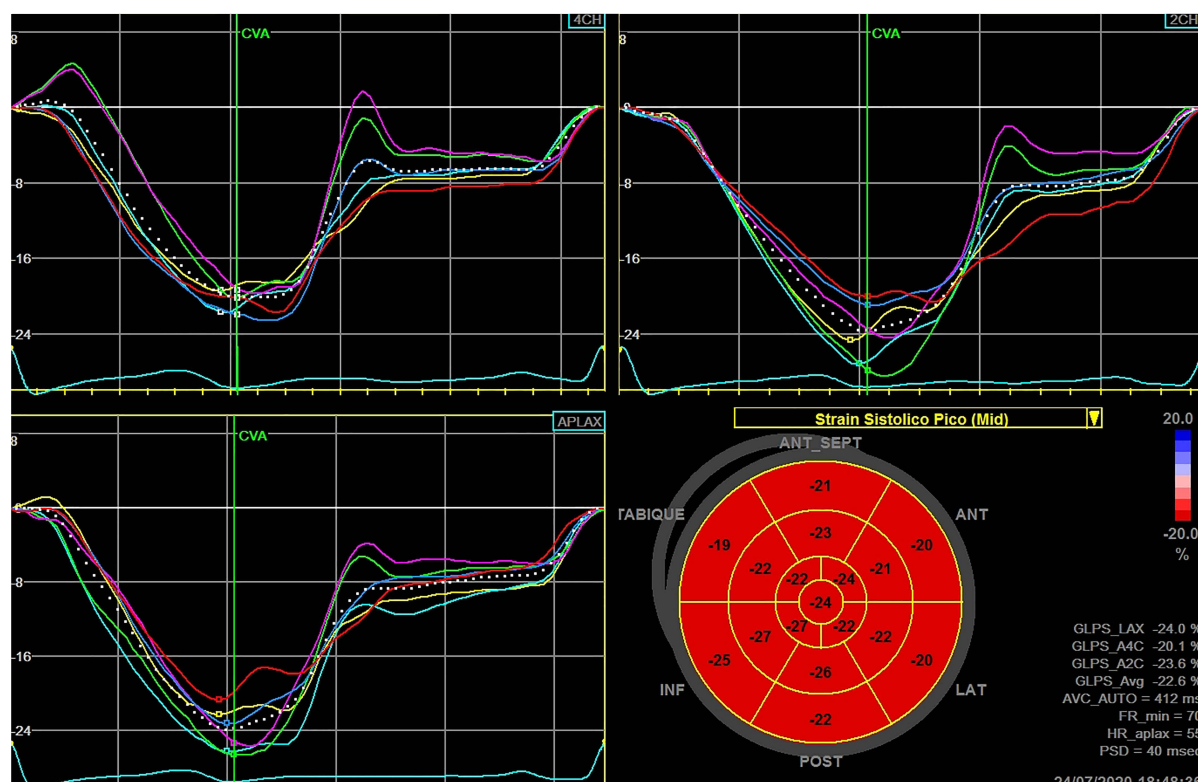


Figura 2. Curvas de *strain* en las proyecciones apicales de cuatro, dos y tres cámaras y mapa polar de un sujeto control. SGL promedio: -22,6%

Tabla 2. Valores de variables ecocardiográficas en sujetos recuperados de SARS-CoV-2 y sanos según frecuencia.

	Recuperados SARS-CoV-2* (n=33)	Voluntarios sanos* (n=31)	p
VID (mL/m ²) índice	45,0±8,0	50,7±10,0	0,014
FEVI2D (%)	60,7±4,4	62,1±3,3	0,153
SLG 2D (%)	-20,2±2,6	-21,6±2,4	0,036
SL basal (%)	-19,4±3,3	-19,9±2,4	0,467
SL medial (%)	-20,4±3,3	-21,8±2,4	0,067
SL apical (%)	-21,2±4,0	-23,4±4,2	0,044

VID (mL/m²) índice: volumen del ventrículo izquierdo indexado. FEVI2D%: fracción de eyección del ventrículo izquierdo en 2D. SL: strain longitudinal. SLG: strain longitudinal global.

*Media y desviación típica.

resalta la importancia del análisis de la deformación miocárdica, considerándose una técnica más precisa y sensible en la valoración de la afectación cardíaca. Estos hallazgos de alteración de la deformación longitudinal pueden ser compatibles con una afectación miocárdica subclínica ocasionada por el virus SARS-CoV-2, que persistiría, al menos, en los siguientes tres meses de la enfermedad.

En ambos grupos se incluyeron sujetos sin factores de riesgo cardiovasculares con el fin de reducir el impacto de estas enfermedades a nivel cardíaco, por lo tanto, se puede relacionar los hallazgos principalmente con la infección por SARS-CoV-2.

La resonancia magnética cardíaca (RMC) es una de las herramientas más sensibles en la valoración de las alteraciones estructurales de la fibra miocárdica como miocarditis o fibrosis producidas como respuesta inflamatoria por SARS-CoV-2; sin embargo, en nuestro medio, su poca disponibilidad y alto coste la hacen una técnica poco accesible⁽³⁾. La ecocardiografía con la técnica de *speckle tracking*, que estudia la mecánica ventricular, ha demostrado ser una herramienta valiosa y accesible al momento de la valoración de la afectación cardíaca, tiene un papel pronóstico en la infección por SARS-CoV-2^(6,7). Debido a ello, es de considerable interés la valoración ecocardiográfica en la etapa de recuperación, a fin de identificar una persistencia del daño miocárdico, generando remodelamiento miocárdico y falla cardíaca posterior⁽¹¹⁾.

Reportes iniciales de exploración ultrasonográfica en pacientes recuperados de infección por SARS-CoV-2, dan cuenta de la normalidad en la fracción de eyección del ventrículo izquierdo, lo cual es afín a nuestros resultados⁽⁴⁾. A pesar de su reconocido valor diagnóstico y predictor de eventos en múltiples escenarios de la medicina, esta variable presenta ciertas limitaciones, como la marcada dependencia de cargas que le impide evaluar de forma cercana la contractilidad, lo que

resulta menos sensible para detectar alteraciones subclínicas de la fibra miocárdica. De tal forma que estos valores conservados de la fracción de eyección en estos pacientes recuperados, no descartarían un daño miocárdico subclínico por el SARS-CoV-2, demostrado en un estudio alemán de pacientes recuperados, en el cual se evidenció afectación miocárdica hasta en el 78% de casos, siendo normal la fracción de eyección media⁽³⁾.

Para nuestro conocimiento, el presente estudio es el primero que compara pacientes recuperados de infección por SARS-CoV-2 con controles sanos. Los resultados demuestran que el SGL 2D es significativamente menor en los pacientes recuperados (-20,2%) que en los controles (-21,6%), lo cual indicaría persistencia de daño miocárdico subclínico al menos a 3 meses de la enfermedad, que podría atribuirse a la presencia de áreas de edema o de fibrosis miocárdica⁽¹²⁾. Nuestros hallazgos están en línea con el estudio de resonancia magnética cardíaca en pacientes con infección por SARS-CoV-2 que da cuenta de afectación cardíaca en un porcentaje alto (78%), siendo la anomalía hallada más prevalente la inflamación miocárdica, seguido de fibrosis y reforzamiento pericárdico⁽³⁾. En contraposición, un estudio de 46 sujetos infectados con SARS-CoV-2, en la valoración de función ventricular izquierda con SGL, demostró hallazgos patológicos del *strain* en la fase aguda (-19,4%), que mejoraron en los tres meses de seguimiento (-26,6%)⁽¹³⁾. Cabe resaltar que en la valoración del SGL, a diferencia de nuestro estudio solo consideraron la vista apical de cuatro cámaras que analiza siete de los 17 segmentos del ventrículo izquierdo⁽¹⁴⁾. Esta particularidad podría explicar parcialmente los resultados diferentes, que estudios futuros ayudarán a esclarecer. La relevancia clínica de estos hallazgos, por lo tanto, permanece incierta.

En el análisis de deformación miocárdica por niveles ventriculares, encontramos que los pacientes recuperados de infección por SARS-CoV-2 presentaron menor deformación miocárdica en los tres niveles (basal, medial y apical), siendo

estadísticamente significativo en el apical. Un hallazgo relevante es la diferencia del *strain* por niveles en un mismo sujeto, en el cual la afectación es mayor a nivel basal y menor a nivel apical. Estas características de regionalidad en pacientes con enfermedad aguda han sido reportadas como patrón Takotsubo reverso, lo cual no es habitual en miocarditis por otros virus^(2,14). Asimismo, cabe mencionar que estas diferencias por niveles demostradas en esta patología siguen el mismo patrón de deformación miocárdica en normalidad, máximo el *strain* apical y mínimo el basal⁽¹⁵⁾.

Consideramos como limitaciones la carencia de información ecocardiográfica durante la enfermedad, lo cual se dificultó por que los pacientes, por ser de bajo riesgo, no eran admitidos para hospitalización. Asimismo, si bien es cierto que se realizó el diagnóstico por prueba rápida de anticuerpos, solo se pudo hacer prueba molecular en 14 casos, que constituye menos de la mitad de la muestra. No se incluyeron pacientes de mediano y alto riesgo. Es un estudio unicéntrico con una muestra limitada de sujetos. Finalmente, la correlación con resonancia magnética no se efectivizó por temas logísticos de costos.

En conclusión, nuestros hallazgos demuestran que el *strain* longitudinal global del ventrículo izquierdo evaluada por técnica *speckle tracking*-ecocardiografía, está disminuido en sujetos recuperados de infección leve de SARS-CoV-2, y además sigue un patrón de afectación tipo Takotsubo reverso inusual por virus. La fracción de eyección de ventrículo izquierdo conservada en este grupo configura al *speckle tracking* como una técnica de mayor sensibilidad para detectar alteraciones subclínicas en esta patología.

El seguimiento en estos sujetos es importante dado que determinará si los resultados hallados tienen un valor predictivo de eventos cardiovasculares.

Participación de autores

RAB: Diseño, extracción, análisis, revisión. KCC: extracción, análisis, revisión, PRD: extracción, redacción, revisión. DUR, ERH, LFQ, ACB: extracción, análisis, revisión. GM: análisis estadístico, redacción revisión. GLP: diseño, revisión.

Referencias bibliográficas

- Zhu N, Zhang D, Wang W, Li X, Yang B, Song J, et al. A novel coronavirus from patients with pneumonia in China, 2019. *N Engl J Med*. 2020;382(8):727-733. doi: 10.1056/NEJMoa2001017.
- Goerlich E, Gilotra NA, Minhas AS, Bavaro N, Hays AG, Cingolani OH. Prominent Longitudinal Strain Reduction of Basal Left Ventricular Segments in Patients With Coronavirus Disease-19. *J Card Fail*. 2021;27(1):100-104. doi:10.1016/j.cardfail.2020.09.469.
- Puntmann VO, Carerj L, Wieters I, Fahim M, Arendt C, Hoffmann J, et al. Outcomes of Cardiovascular Magnetic Resonance Imaging in Patients Recently Recovered from Coronavirus Disease 2019 (COVID-19). *JAMA Cardiol*. 2020;5(11):1265-1273. doi: 10.1001/jamacardio.2020.3557.
- Xie Y, Wang L, Li M, Li H, Zhu Sh, Wang B, et al. Biventricular Longitudinal Strain Predict Mortality in COVID-19 Patients. *Front Cardiovasc Med*. 2021 Jan 18;7:632434. doi: 10.3389/fcvm.2020.632434.
- Shmueli H, Shah M, Ebinger JE, Nguyen L-C, Chernomordik F, Flint N, et al. Left ventricular global longitudinal strain in identifying subclinical myocardial dysfunction among patients hospitalized with COVID-19. *Int J Cardiol Heart Vasc*. 2021;32:100719. doi: 10.1016/j.ijcha.2021.100719.
- Wibowo A, Pranata R, Astuti A, Tiksnadi BB, Martanto E, Martha JW, et al. Left and right ventricular longitudinal strains are associated with poor outcome in COVID-19: a systematic review and meta-analysis. *J Intensive Care*. 2021;9(1):9. doi: 10.1186/s40560-020-00519-3.
- Rothschild E, Baruch G, Szekely Y, Lichter Y, Kaplan A, Taieb Ph, et al. The Predictive Role of Left and Right Ventricular Speckle-Tracking Echocardiography in COVID-19. *JACC Cardiovasc Imaging*. 2020;13(11):2471-2474. doi: 10.1016/j.jcmg.2020.07.026.
- Liang T, Cai H, Chen Y, Chen Z, Fang Q, Han W, et al. Handbook of COVID-19 Prevention and Treatment [Internet]. Zhejiang: Universidad de Zhejiang; 2020 [citado el 29 marzo de 2020]. Disponible en: <https://gmcc.alibabadoctor.com/preventionmanua>
- Cupe K, Barrantes C, Meneses G, Rafael E, Lévano G, Baltodano R. Deformación miocárdica bidimensional y tridimensional en una población peruana de adultos sanos. *Rev Peru Cardiol*. 2019;45(2):79-83.
- Sociedad Interamericana de Cardiología. Sobre pandemia COVID-19 y el posible impacto en el funcionamiento de laboratorios de Ecocardiografía [Internet]. SIAC; 2020 [citado el 29 marzo de 2020]. Disponible: <http://www.siacardio.com/consejos/sisiac/editoriales-sisiac/sisiac-sobre-pandemia-covid-19-y-el-posible-impacto-en-el-funcionamiento-de-laboratorios-de-ecocardiografia/>.
- Siripanthong B, Nazarian S, Muser D, Deo R, Santangeli P, Khanji MY, et al. Recognizing COVID-19-related myocarditis: The possible pathophysiology and proposed guideline for diagnosis and management. *Heart Rhythm*. 2020;17(9):1463-1471. doi: 10.1016/j.hrthm.2020.05.001.
- Karamitsos TD, Arvanitaki A., Karvounis H, Neubauer S, Ferreira VM. Myocardial Tissue Characterization and Fibrosis by Imaging. *JACC Cardiovasc Imaging*. 2020;13(5):1221-1234. doi: 10.1016/j.jcmg.2019.06.030.
- Stöbe S, Richter S, Seige M, Stehr S, Laufs U, Hagendorff A. Echocardiographic characteristics of patients with SARS-CoV-2 infection. *Clin Res Cardiol*. 2020;109(12):1549-1566. doi:10.1007/s00392-020-01727-5.
- Kostakou PM, Kostopoulos VS, Tryfou ES, Giannaris VD, Rodis IE, Olympios CD, et al. Subclinical left ventricular dysfunction and correlation with regional strain analysis in myocarditis with normal ejection fraction. A new diagnostic criterion. *Int J Cardiol*. 2018;259:116-121. doi:10.1016/j.ijcard.2018.01.058.
- Kocabay G, Muraru D, Peluso D, Cucchini U, Mihaila S, Padayattil-Jose S, et al. Normal left ventricular mechanics by two-dimensional speckle-tracking echocardiography. Reference values in healthy adults. *Rev Esp Cardiol (Engl Ed)*. 2014;67(8):651-8. doi: 10.1016/j.rec.2013.12.009.