



## Reporte de Caso

# Trombosis valvular y terapia trombolítica en la era moderna: reporte de un caso

Oswaldo E. Aguilar-Molina<sup>1</sup>, David Prada-Escobar<sup>2</sup>, Jairo A. Gándara-Ricardo<sup>1,3</sup>, Héctor D. Arroyave- Páramo<sup>2,3</sup>, Juan M. Senior-Sánchez<sup>1,3</sup>, Edison Muñoz-Ortiz<sup>1,3</sup>

Recibido: 26 de julio de 2021.

Aceptado: 05 de septiembre de 2021.

**Filiación de los autores**

<sup>1</sup> Sección de Cardiología, Departamento de Medicina Interna, Universidad de Antioquia, Medellín, Colombia

<sup>2</sup> Departamento de Anestesiología y Reanimación, Universidad de Antioquia, Medellín, Colombia

<sup>3</sup> Clínica Cardiobstétrica, Unidad Funcional Cardiopulmonar y Vascular Periférica, Hospital Universitario San Vicente Fundación, Medellín, Colombia.

**\*Correspondencia**

David Prada Escobar  
Calle 64 # 51 D - 154, Hospital Universitario San Vicente Fundación, Medellín, Colombia.  
Código postal: 050010

**Correo**

david.pradae@udea.edu.co

**Financiamiento**

Los autores declaran que no recibieron ningún tipo de financiamiento ni patrocinio para la realización de este artículo.

**Conflictos de interés**

Los autores declaran no tener ningún conflicto de interés.

**Citar como:**

Aguilar-Molina OE, Prada-Escobar D, Gándara-Ricardo JA, Arroyave-Páramo HD, Senior-Sánchez JM, Muñoz-Ortiz E. Trombosis valvular y terapia trombolítica en la era moderna: reporte de un caso. Arch Peru Cardiol Cir Cardiovasc. 2021;2(3):196-199. doi: 10.47487/apcyccv.v2i3.149.

## RESUMEN

La trombosis obstructiva de válvulas mecánicas es una complicación temida con una incidencia aproximada de 0,3 – 1,3% por año. El diagnóstico oportuno es fundamental en el pronóstico y determinará la opción terapéutica más adecuada. La cirugía valvular urgente se recomienda en pacientes con inestabilidad hemodinámica, trombos de gran tamaño o embolismos recurrentes. Cuando no se cumplen estas condiciones, es frecuente que la opción quirúrgica involucre un riesgo prohibitivo y superior al riesgo de sangrado asociado con la terapia trombolítica. En este contexto, la infusión ultralenta de activador tisular del plasminógeno se ha reportado con una eficacia similar y menores tasas de complicaciones hemorrágicas con relación a otros esquemas. A continuación se discute un caso de trombosis valvular mitral con contraindicación quirúrgica, que fue tratado de forma exitosa con un esquema de trombolisis ultralenta.

**Palabras clave:** Trombosis; Enfermedades de las válvulas cardíacas; Terapia trombolítica; Insuficiencia cardíaca; Terapéutica (fuente: DeCS BIREME).

## ABSTRACT

## Valve thrombosis and thrombolytic therapy in modern era: a case report

Prosthetic valve thrombosis is a feared complication with an annual incidence ranging between 0.3 to 1.3%. Diagnostic approach is essential for a better prognosis and ultimately determines the chosen therapeutic strategy. Emergent valvular surgery is usually recommended in hemodynamically unstable patients, large thrombus or recurrent embolic episodes. These high-risk conditions are often not the case. Therefore, in many patients the surgical risk is much greater than that of bleeding associated with thrombolytic administration. Ultra-slow infusions have been reported with similar efficacy and lower rates of bleeding complications. We present a case of mitral prosthetic valve thrombosis considered not feasible to surgical management and subsequently treated with an ultra-slow tissue plasminogen activator infusion.

**Keywords:** Thrombosis; Heart Valve Diseases; Thrombolytic Therapy; Heart Failure; Therapeutics (source: MeSH NLM).

## Introducción

La trombosis de válvula protésica (TVP) es una complicación con alta morbilidad y mortalidad (1). Es poco común en países desarrollados, pero ocurre con frecuencia en los países en desarrollo. Se requiere un enfoque diagnóstico multimodal que incluye ecocardiografía transtorácica (ETT), transesofágica (ETE), cinefluoroscopia o tomografía computarizada (TC) para un diagnóstico rápido. El tratamiento supone alto riesgo cualquiera sea la opción terapéutica tomada (2, 3). Presentamos el caso de paciente con trombosis de la válvula mitral mecánica, con contraindicación para intervención quirúrgica, tratada de forma exitosa con un activador tisular del plasminógeno (r - TPA) con esquema ultralento.

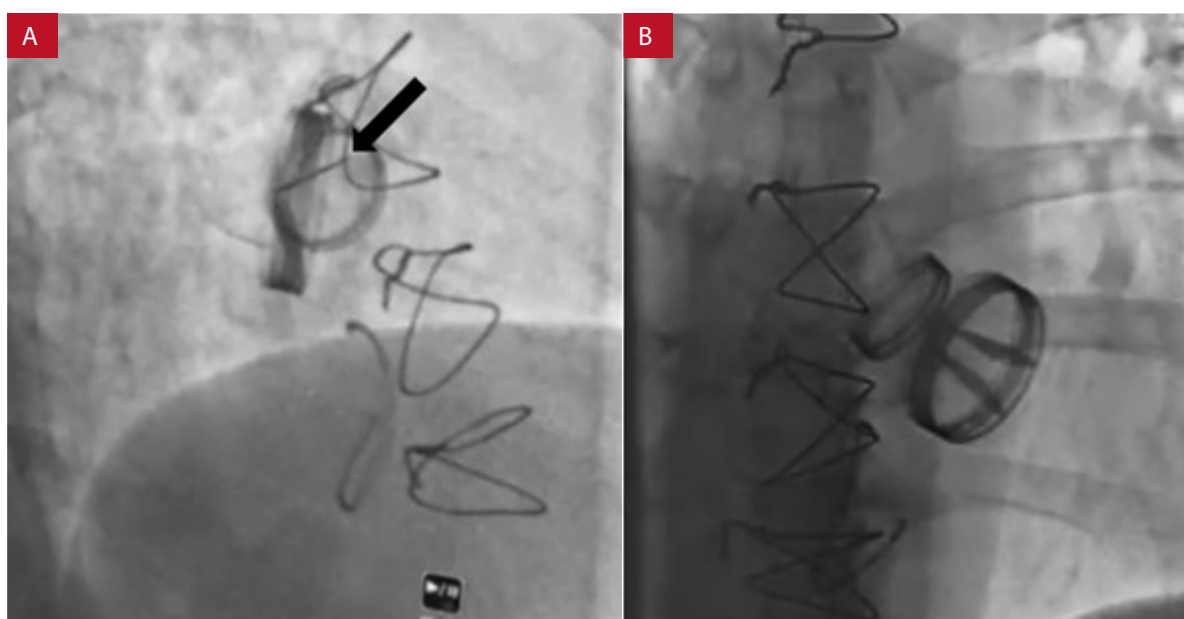
## Reporte de caso

Mujer de 53 años con secuelas de fiebre reumática, insuficiencia cardiaca con fracción de eyección del ventrículo izquierdo (FEVI) disminuida de origen valvular y prótesis mecánicas en posición aórtica y mitral; se presenta al servicio de urgencias con 10 días de dolor torácico atípico, disnea de grandes esfuerzos y deterioro de su clase funcional. Al examen físico la paciente se encontraba taquicárdica y en la auscultación se identificó un clic valvular mitral disminuido, sin soplos ni otros hallazgos relevantes. La paciente se encontraba en régimen

de anticoagulación oral con warfarina; sin embargo, su índice internacional normalizado (INR, por sus siglas en inglés) estaba subóptimo (INR 1,09).

Se realizó una ETT que reveló una FEVI del 17%, hipocinesia global severa, dilatación biauricular grave, prótesis mitral con gradiente medio de 11 mmHg, velocidad máxima de 212 cm/s, tiempo de hemipresión 96 ms y un área valvular de 2,29 cm<sup>2</sup>. La calidad de la ventana acústica obtenida imposibilitó la evaluación de la movilidad de los hemidiscos. Ante la sospecha clínica de TVP se intensificó la anticoagulación con heparina no fraccionada. La cinefluoroscopia mostró bloqueo de uno de los hemidiscos de la prótesis en posición mitral (**Figura 1**). Se mantuvo la anticoagulación junto con beta bloqueadores e inhibidores de la enzima convertidora de angiotensina. La ETE (**Figura 2A**) confirmó el bloqueo del disco medial de la prótesis mitral por un trombo de 17 x 10 mm.

Ante estos hallazgos, el grupo interdisciplinario conformado por cardiología clínica, cirugía cardiovascular y cuidado crítico consideró que la intervención quirúrgica suponía un riesgo prohibitivo y se optó por un esquema de trombólisis. El esquema elegido se adoptó de la experiencia exitosa en el estudio PROMETEE<sup>(4)</sup>; los autores plantearon un esquema de trombólisis ultralenta extendida guiada por ETE. La paciente recibió cuatro ciclos de trombólisis, que consistieron en una infusión de 1 mg por hora de alteplase (r-TPA) por 25 h. Se realizó una mezcla de 50 mg en 1000 mL de solución salina 0,9% para



**Figura 1.** Cinefluoroscopia. **A.** Excursión de solo uno de los hemidiscos de la prótesis mitral (flecha). **B.** Apertura de ambos hemidiscos posterior a los cuatro ciclos de trombólisis ultralenta.

infusión continua a 20 mL/hora por 25 h. Seguidamente, se inició anticoagulación con heparina no fraccionada durante 6 h, con control mediante ETE, luego de cada ciclo antes de decidir el inicio de una nueva dosis. Al terminar la cuarta infusión de trombolítico se alcanzaron criterios de resolución del trombo, con recuperación de la movilidad del hemidisco afectado, disminución mayor del 75% del área del trombo y mejoría de los gradientes, con un gradiente medio control de 6 mmHg, y una velocidad máxima 180 cm/s (**Figura 2B**). Durante toda la terapia, se mantuvo a la paciente en la unidad de cuidado intensivo y no desarrolló signos de complicaciones hemorrágicas, neurológicas ni cardiovasculares. Finalmente, se le dio el alta con indicaciones de terapia anticoagulante con warfarina en metas y medicación acorde con las guías de falla cardíaca, y se corroboraron resultados satisfactorios en el control ecocardiográfico a los 30 días

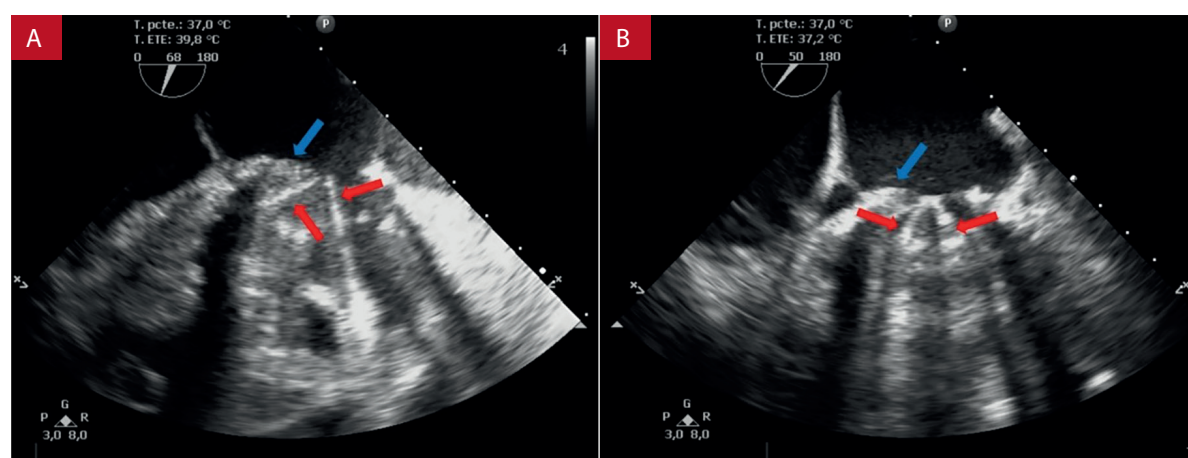
## Discusión

La incidencia de trombosis de válvula mecánica obstructiva sintomática varía de 0,3 a 1,3% por año <sup>(5)</sup>. La cirugía valvular urgente o la trombólisis están asociadas con alta morbilidad y mortalidad<sup>(6,7)</sup>. En este momento no hay ningún ensayo aleatorizado que compare el tratamiento trombolítico frente a la cirugía para el tratamiento de esta entidad. La Sociedad Europea de Cardiología (ESC) y la American Heart Association <sup>(8,9)</sup> recomiendan, en caso de inestabilidad hemodinámica, trombos de gran tamaño o embolismo recurrente, realizar una cirugía urgente; sin embargo, con frecuencia como en nuestro caso, el riesgo quirúrgico excede el riesgo hemorrágico, o la cirugía valvular no está disponible o se considera inadecuada, así la trombólisis surge como una alternativa

en este escenario. La ESC <sup>(9)</sup> propone una trombólisis a dosis de 10 mg en bolo y luego 90 mg en 90 min con r-TPA, la cual se asocia con un alto riesgo de hemorragia y accidente cerebrovascular. En contraste, la guía americana <sup>(8)</sup> recomienda una infusión de r-TPA a dosis baja, ultralenta basada en estudios observacionales<sup>(4,10)</sup>.

En nuestro caso, teniendo en cuenta la experiencia exitosa en los centros reportados, optamos por un esquema ultralento con el objetivo de minimizar las tasas de complicaciones; por tanto, administramos 25 mg de r-TPA sin bolo, en infusión, en un período de 25 h. Este procedimiento exhibe la misma eficacia con menor riesgo de hemorragia. Özkan M *et al.*, realizaron una comparación indirecta de diferentes regímenes que incluían estreptoquinasa rápida (Grupo I); lenta (Grupo II); dosis alta (100 mg) de r-TPA (Grupo III); dosis media (50 mg) e infusión lenta (6 h) de r-TPA sin bolo (Grupo IV), y una dosis baja (25 mg) e infusión lenta (6 h) de r-TPA sin bolo (Grupo V). La tasa de éxito global en toda la serie fue del 83,2%, no difirió significativamente entre los Grupos I a V, pero la tasa global de complicaciones en toda la serie fue significativamente menor en el Grupo V (10,5% versus 37,5%, 24,4%, 33,3% y 29,6% en los grupos I al IV) <sup>(10)</sup>.

Después de la trombólisis se aplicó heparina no fraccionada para un tiempo de tromboplastina parcial activado objetivo de 1,5–2,0 veces el valor de control durante 6 h. En caso de persistencia de hallazgos que sugirieran trombosis, el régimen podría repetirse hasta una dosis máxima de 200 mg hasta lograr criterios de resolución (disminución mayor del 75% del área del trombo) <sup>(4)</sup>. Se espera que la mayoría de los pacientes requieran tres o menos infusiones. En el caso presentado se logró una resolución del trombo con una dosis acumulada de 100 mg (4 ciclos de 25 h) en un tiempo total de 5 días (teniendo en cuenta los periodos de



**Figura 2.** Ecocardiografía transesofágica. **A.** Trombo (flecha azul) con bloqueo del hemidisco medial de la válvula mitral (flechas rojas). **B.** Disminución del tamaño del trombo (flecha azul) y apertura adecuada de ambos hemidiscos de la prótesis mitral (flechas rojas), posterior al cuarto ciclo de trombólisis.

pausa de 6 h entre cada uno). La tasa de éxito informada es hasta del 90% con una tasa de complicaciones no fatales de 4%, y se ha reportado también un protocolo de 6 h con éxito similar<sup>(10)</sup>. La mayoría de las escalas de riesgo de sangrado, previo al inicio de la trombólisis, están validadas en el contexto de infarto de miocardio y no son aplicables al presente caso.

Finalmente, se obtuvo una trombólisis exitosa sin complicaciones, con mejoría de los parámetros ecocardiográficos de la válvula y desbloqueo del hemidisco comprometido. Se concluye que la fibrinólisis sistémica es, en ausencia de contraindicaciones, una alternativa aceptable en pacientes con riesgo quirúrgico alto o prohibitivo, centros de baja experiencia

quirúrgica, en pacientes con pequeña carga de trombo (<0,8 cm<sup>2</sup>), síntomas de insuficiencia cardíaca leves (clase I o II de la NYHA) y bajo riesgo de hemorragia<sup>(11,12)</sup>.

### Agradecimiento

Agradecimientos especiales al Hospital Universitario San Vicente Fundación y a la Facultad de Medicina de la Universidad de Antioquia.

### Contribución de los autores

Todos los autores realizaron conjuntamente la recolección de información y la redacción del manuscrito.

## Referencias bibliográficas

- Akins CW, Miller DC, Turina MI, Kouchoukos N, Blackstone E, Grunkemeier G, et al. Guidelines for Reporting Mortality and Morbidity After Cardiac Valve Interventions. *Ann Thorac Surg.* 2008;85(4):1490-1495. doi:10.1016/j.athoracsur.2007.12.082
- Laplace G, Lafitte S, Labèque J-N, Perron JM, Baudet E, Deville C, et al. Clinical significance of early thrombosis after prosthetic mitral valve replacement. *J Am Coll Cardiol.* 2004;43(7):1283-1290. doi:10.1016/j.jacc.2003.09.064
- Ozkokeli M, Senoz Y, Ates M, Ekinci A, Akcar M, Yekeler I. Surgical Treatment of Left-sided Prosthetic Valve Thrombosis. *Int Heart J.* 2005;46(1):105-111. doi:10.1536/ihj.46.105
- Özkan M, Gündüz S, Gürsoy OM, Karakoyun S, Astarcioglu M, Kalçik M, et al. Ultraslow thrombolytic therapy: A novel strategy in the management of PROsthetic MEchanical valve Thrombosis and the prEdictors of outcomE: The Ultra-slow PROMETEE trial. *Am Heart J.* 2015;170(2):409-418.e1. doi:10.1016/j.ahj.2015.04.025
- Roudaut R, Serri K, Lafitte S. Thrombosis of prosthetic heart valves: diagnosis and therapeutic considerations. *Heart.* 2007;93(1):137-142. doi:10.1136/hrt.2005.071183
- Castilho FM, De Sousa MR, Mendonça ALP, Ribeiro ALP, Cáceres-Lóriga FM. Thrombolytic therapy or surgery for valve prosthesis thrombosis: systematic review and meta-analysis. *J Thromb Haemost.* 2014;12(8):1218-1228. doi:10.1111/jth.12577
- Karthikeyan G, Senguttuvan NB, Joseph J, Devasenapathy N, Bahl V, Airan B. Urgent surgery compared with fibrinolytic therapy for the treatment of left-sided prosthetic heart valve thrombosis: a systematic review and meta-analysis of observational studies. *Eur Heart J.* 2013;34(21):1557-1566. doi:10.1093/eurheartj/ehs486
- Nishimura RA, Otto CM, Bonow RO, Carabello B, Erwin III J, Fleisher L, et al. 2017 AHA/ACC Focused Update of the 2014 AHA/ACC Guideline for the Management of Patients with Valvular Heart Disease: A Report of the American College of Cardiology/American Heart Association Task Force on Clinical Practice Guidelines. Vol 135.; 2017. doi:10.1161/CIR.0000000000000503
- Baumgartner H, Falk V, Bax J, De Bonis M, Hamm C, Holm PJ, et al. 2017 ESC/EACTS Guidelines for the management of valvular heart disease. *Eur Heart J.* 2018;39(21):1980-1980. doi:10.1093/eurheartj/ehx636
- Özkan M, Gündüz S, Biteker M, Astarcioglu MA, Çevik C, Kaynak E, et al. Comparison of different TEE-guided thrombolytic regimens for prosthetic valve thrombosis: The TROIA trial. *JACC Cardiovasc Imaging.* 2013;6(2):206-216. doi:10.1016/j.jcmg.2012.10.016
- Otto CM, Nishimura RA, Bonow RO. 2020 ACC/AHA Guideline for the Management of Patients With Valvular Heart Disease: Executive Summary: A Report of the American College of Cardiology/American Heart Association Joint Committee on Clinical Practice Guidelines. *Circulation.* 2021 Feb 2;143(5):e35-e71. doi: 10.1161/CIR.0000000000000932
- Kumar BM, Justin Paul G, Swaminathan N, Gnanavelu G, Ravishankar G, Kumar N, et al. Assessment of hemodynamic and clinical response in thrombolytic therapy for prosthetic valve thrombosis. *Indian Heart J.* 2017;69:S6. doi: 10.1016/j.ihj.2017.09.215