



Reporte de caso

Balón de contrapulsación intraaórtico por acceso subclavio como puente a trasplante cardíaco. Reporte de casos

Cristhian Felipe Ramirez-Ramos^{1,a*}, Mateo Aranzazu-Urbe^{1,b}, Alejandra Pamplona^{3,c}, Catalina Gallego-Muñoz^{4,d}, Juan David Uribe-Molano^{5,e}, Juan Gonzalo Muñoz Sierra^{6,f}, Diego Mauricio Vanegas-Cardona^{7,g}, Carlos Alberto Tenorio-Mejía^{7,g}, Carlos Alberto Eusse-Gomez^{7,g}, Carlos Esteban Uribe-Londoño^{7,g}

Recibido: 18 de abril 2021
Aceptado: 19 de mayo 2021

Filiación de los autores

- ¹ Departamento de Cardiología Clínica, Clínica CardioVID y Universidad Pontificia Bolivariana. Medellín, Colombia.
 - ² Departamento de Medicina Interna, Universidad Pontificia Bolivariana. Medellín, Colombia. Médico.
 - ³ Servicio de Urgencias Cardiovasculares, Clínica CardioVID. Medellín, Colombia.
 - ⁴ Departamento de Cardiología Clínica, Cuidado Intensivo Coronario y Falla Cardíaca, Clínica CardioVID y Universidad Pontificia Bolivariana. Medellín, Colombia.
 - ⁵ Departamento de medicina crítica y cuidado intensivo cardiovascular, Clínica cardioVID.
 - ⁶ Departamento de Radiología Intervencionista y Neuro-radiología, Clínica CardioVID. Medellín, Colombia.
 - ⁷ Departamento de Cardiología Intervencionista y Hemodinámica Cardiovascular. Clínica CardioVID. Medellín, Colombia.
- ^a Médico internista, fellow de cardiología.
^b Residente de medicina interna.
^c Médica general.
^d Médica internista, cardióloga.
^e Médico internista, intensivista.
^f Médico radiólogo intervencionista.
^g Médico internista, cardiólogo, cardiólogo intervencionista y hemodinamista.

***Correspondencia**

Circular 72 #38-40 Medellín, Colombia. Código postal: 050031. 3102022516

Correo

cfrr89@gmail.com.

Conflictos de interés

Ninguno con la publicación o la información de la presente revisión

Financiamiento

La presente investigación no ha recibido ninguna beca específica de agencias de los sectores público, comercial, o sin ánimo de lucro.

Citar como:

Ramirez Ramos CF, Aranzazu-Urbe M, Pamplona A, Gallego C, Uribe-Molano JD, Muñoz Sierra J, et al. Balón de contrapulsación intraaórtico por acceso subclavio como puente a trasplante cardíaco. Reporte de casos. Arch Peru Cardiol Cir Cardiovasc. 2021;2(2):135-140. doi: 10.47487/apcyccv.v2i2.134

RESUMEN

La falla cardíaca avanzada es un importante problema de salud, siendo la única alternativa definitiva de manejo el trasplante cardíaco o los dispositivos de asistencia ventricular. El balón de contrapulsación intraaórtico por acceso femoral como puente a trasplante, que es aún de uso frecuente, tiene la desventaja de limitar la actividad del paciente, exponiéndolo a las complicaciones de la inmovilidad, lo que puede amenazar el éxito del procedimiento o, al menos, complicar la recuperación después del trasplante. El acceso por la arteria subclavia para el implante se ha convertido en una alternativa atractiva pues evita todas estas limitaciones del acceso femoral y hay evidencia que favorece su utilización como primera alternativa en este contexto. Presentamos los primeros casos de implante de balón de contrapulsación por vía subclavia en un centro de atención cardiovascular de alta complejidad en Colombia.

Palabras clave. Contrapulsador Intraaórtico; Insuficiencia Cardíaca; Trasplante de Corazón (fuente: DeCS BIREME).

ABSTRACT

Intra-aortic balloon counterpulsation placed through the subclavian artery as a bridge to heart transplantation. Case report

Advanced heart failure is a major health problem for which heart transplantation or left ventricular assist devices are the only effective treatments. Intra-aortic balloon pump inserted using femoral artery access as a bridge to heart transplantation is still frequently used, but has the disadvantage of limiting the patient's movements, hence exposing him or her to the hazards of immobility and threatening the success of the procedure or hindering recovery. Access through the subclavian artery has become an attractive alternative since it doesn't impair the patient's mobility, and there is increasing evidence supporting its use. We present the first case of subclavian counterpulsation balloon implantation in a cardiovascular care center in Colombia.

Keywords. Intra-Aortic Balloon Pumping; Heart Failure; Heart Transplantation (source: MeSH NLM).

La falla cardíaca (FC) avanzada comprende a pacientes que tienen síntomas severos y persistentes, a pesar de la terapia médica óptima (clasificación III o IV de la Asociación de New York); disfunción sistólica severa definida por fracción de eyección ventricular izquierda (FEVI) < 30%; falla ventricular derecha aislada, o anomalías valvulares severas o congénitas no candidatos a manejo quirúrgico, o valores de péptidos persistentemente altos y disfunción diastólica; episodios de congestión pulmonar o sistémica con requerimiento de altas dosis de diuréticos intravenosos o episodios de bajo gasto con demanda de vasoactivos o inotrópicos, o arritmias malignas causando una visita no planeada u hospitalización en los 12 meses previos; alteración severa de la capacidad de ejercicio con incapacidad para ejercitarse o tolerancia baja a cargas menores de ejercicio ⁽¹⁾.

Estos pacientes presentan estados de descompensación con insuficiencia circulatoria, con complicaciones como disfunción multiorgánica, caquexia y desgaste muscular ⁽²⁾. En este contexto pueden requerir soporte circulatorio como «puente» a una terapia definitiva (trasplante cardíaco o dispositivos de asistencia ventricular). El dispositivo de «puente» debe proporcionar soporte circulatorio adecuado, ser seguro, fácil de implantar, mantener y remover, no requerir esternotomía/toracotomía, permitir la rehabilitación, no disparar la formación de anticuerpos y, lo más importante, permitir que el paciente pueda llegar a la terapia planteada ⁽³⁾. El balón de contrapulsación intraaórtico (BCIA), con la ruta estándar de acceso femoral, se ha usado como soporte en pacientes en espera de trasplante y para optimización previa a la terapia de asistencia ventricular ⁽⁴⁾. Aunque efectivo, el acceso femoral inmoviliza al paciente, lo que conduce a desacondicionamiento musculoesquelético e incrementa el riesgo de infecciones, sin olvidar el riesgo de isquemia de la extremidad ⁽⁵⁾. La ruta de acceso subclavio la describió por primera vez Mayer para enfermedad oclusiva aortoiliaca ⁽⁶⁾; reportes posteriores han planteado su utilidad como puente a terapia definitiva en pacientes con FC descompensada ⁽³⁾ como también en pacientes ambulatorios ⁽⁷⁾.

Presentamos los primeros casos de implante de BCIA en la clínica CardioVID, institución de alta complejidad en Medellín, Colombia.

Descripción de casos

Caso 1. Mujer de 25 años, con FC avanzada con FEVI 20% secundaria a miocardiopatía no compactada del ventrículo izquierdo, diagnosticada el año 2019. Consultó por clínica de descompensación con perfil hemodinámico Stevenson C con necesidad de soporte inotrópico, en relación con tromboembolismo pulmonar agudo de los segmentos basales derechos. Veinte días después del ingreso presentó paro

cardiorrespiratorio en ritmo de actividad eléctrica sin pulso y luego fibrilación ventricular, cuya causa no fue posible de identificar, por lo que requirió soporte ventilatorio mecánico, vasoactivos (vasopresor e inotrópico) y terapia de reemplazo renal por anuria. Después de 5 días se logró la extubación, pero persistió con necesidad de terapia de reemplazo renal.

Cuando se logró mejoría clínica sin signos de congestión, se realizó cateterismo derecho que mostró: presión pulmonar (PAP) 36/29 mmHg, PAP media 31, cuña de 25 mmHg, presión venosa central de 21 mmHg, con un gradiente transpulmonar (GTP) de 6 mmHg, gasto cardíaco (GC) de 3,41 L/min y resistencia vascular pulmonar (RVP) de 1,75 unidades Wood.

La paciente persistía anúrica, con requerimiento inotrópico alto (milrinone 0,7 microgramos/kg/min) y cuatro semanas después del ingreso, y al completar los estudios pretrasplante, se decidió implantar un BCIA por vía subclavia sin ninguna complicación (**Figuras 1 y 2**) debido a la persistencia de requerimientos altos de inotrópicos y en estadio INTERMACS 3 (*Interagency Registry for Mechanically Assisted Circulatory Support*). Con lo anterior, mejoró el estado hemodinámico (permitiendo disminuir la dosis de milrinone progresivamente hasta suspenderlo) y la diuresis (gasto urinario > 0,8 cc/kg/h), con mejoría en las pruebas de función renal.

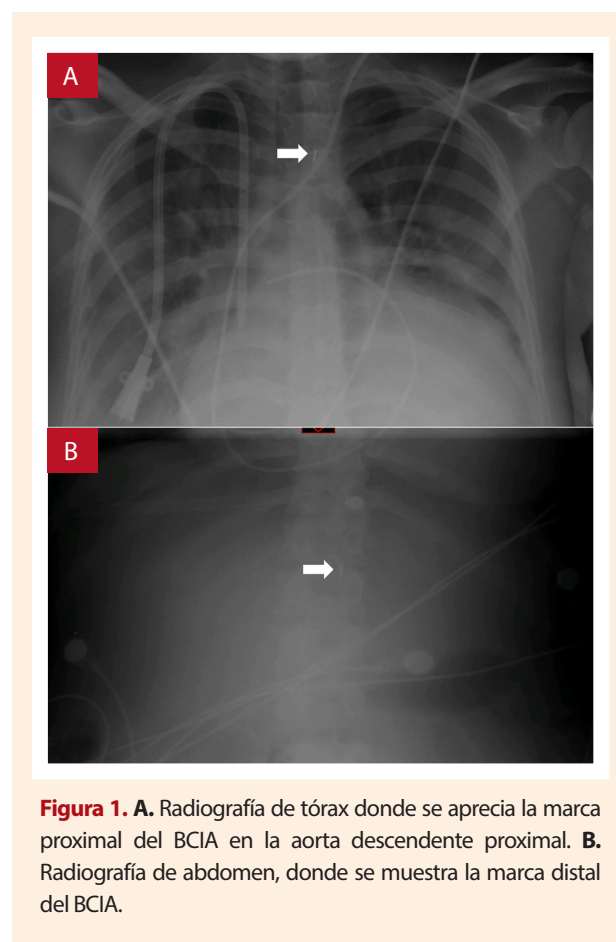


Figura 1. A. Radiografía de tórax donde se aprecia la marca proximal del BCIA en la aorta descendente proximal. **B.** Radiografía de abdomen, donde se muestra la marca distal del BCIA.

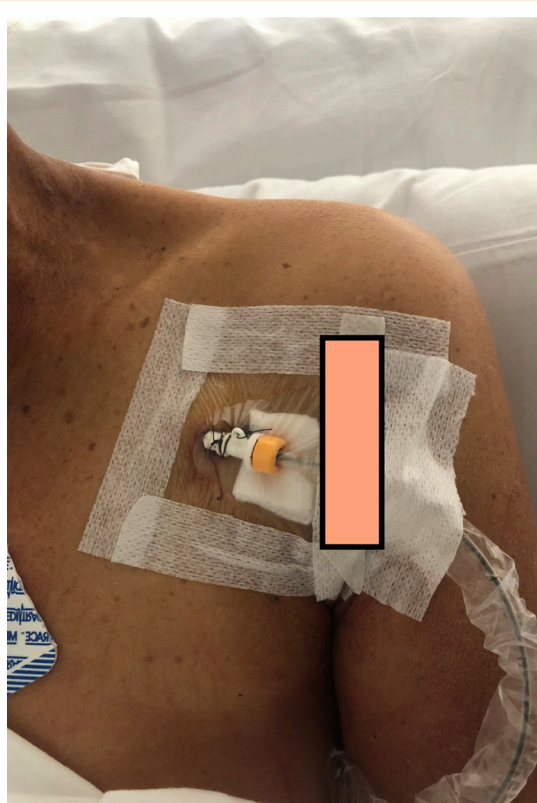


Figura 2. Sitio de punción en la subclavia izquierda donde se implantó BCIA. Fotografía autorizada por la paciente.

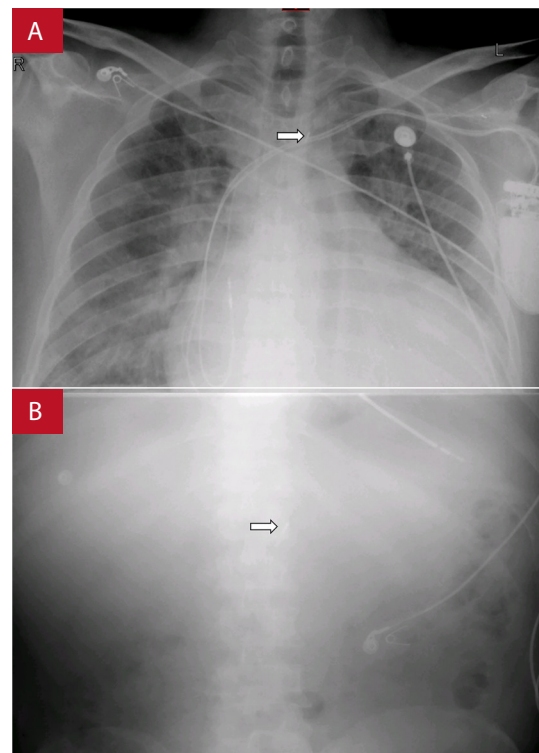


Figura 3. A. Radiografía de tórax donde se aprecia la marca proximal del BCIA en la aorta descendente proximal. B. Radiografía de abdomen que muestra la marca distal del BCIA.

Cuatro días después del implante de BCIA se realizó el trasplante cardíaco sin complicaciones.

Caso 2. Varón de 47 años, con antecedente de FC con FEVI reducida (15%) de etiología tóxica por consumo de cocaína y alcohol diagnosticada en el año 2019. Reingresa 12 meses después por clínica de descompensación con perfil hemodinámico Stevenson C y necesidad de soporte inotrópico. El cateterismo derecho mostró una PAP 55/35 mmHg media 42 mmHg, caña 34 mmHg, PVC 13, GC de 3,74 L/min, RVP de 2,4 unidades Wood y GTP: 8 mmHg. Dos semanas después, y tras estabilidad clínica inicial, presenta episodios de taquicardia ventricular monomórfica persistente con necesidad de antiarrítmicos en infusión. Se requirió el reinicio de soporte inotrópico en dosis altas (milrinone 0,75 microgramos/kg/min) y luego de completar estudios de protocolo de trasplante se decide implantar BCIA vía subclavia (**Figuras 3 y 4**) por estar en estado INTERMACS 3, sin complicaciones y con mejoría clínica, de la diuresis y lográndose disminuir la dosis inotrópica hasta su suspensión. La hemodinámica alcanzada con el BCIA fue la siguiente: GC 5,6 L/min, PAP media: 15, PVC 5, y RVP de 0,8 unidades Wood. Se pudo realizar el trasplante cardíaco diez días después.

Técnica de implante

Como protocolo institucional se prefiere utilizar el BCIA como puente a trasplante cardíaco en pacientes con FC avanzada, bajo inotrópico en dosis altas e INTERMACS 3, antes de utilizar otro tipo de soporte de asistencia ventricular. Después de una preparación estéril estándar se realiza infiltración del tejido celular subcutáneo con lidocaína sin epinefrina. Bajo guía ecográfica se identifica la arteria subclavia. Con un equipo de micropuntura se realiza la punción inicial, avanzando la guía bajo fluoroscopia. Luego se cambia la guía dejándola en los vasos ilíacos y se procede a realizar la dilatación, con posterior implante del introductor del BCIA. Se avanza el balón y se deja aproximadamente a 1 cm de distancia de la punta del introductor (se prefiere realizar el implante al lado izquierdo como protocolo, para facilitar el manejo). De manera rutinaria no se utiliza anticoagulación, pero sí solución heparinizada para purgar todos los implementos utilizados en el procedimiento. El seguimiento durante la primera semana se hace con radiografía de tórax y abdomen diario y, si no hay problemas en este periodo, se continúa con seguimiento semanal.

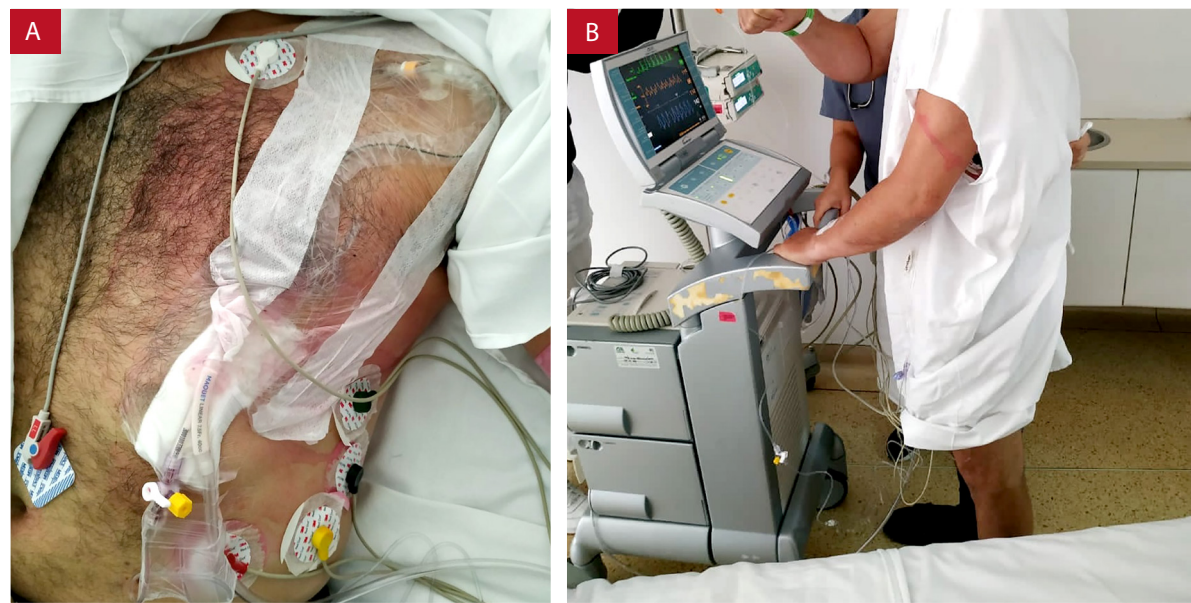


Figure 4. A. Sitio de punción de implante de BCIA y **B.** posteriormente en la terapia de rehabilitación. Fotografías autorizadas por el paciente.

Discusión

Presentamos la experiencia inicial de la vía de acceso subclavia para el implante de BCIA como puente a trasplante cardíaco, se destaca el hecho de no presentar complicaciones, sin embargo, con un intervalo de tiempo corto desde el implante al trasplante.

El BCIA ha sido utilizado para el tratamiento del choque cardiogénico desde su introducción en 1968⁽⁸⁾, empleando el principio de contrapulsación diastólica para incrementar la presión de perfusión coronaria diastólica, lo que disminuye la poscarga y afecta de manera positiva el radio suplencia/demanda de oxígeno e incrementa el gasto cardíaco. Anualmente cientos de dispositivos se implantan para indicaciones como angina refractaria, choque *post-bypass* cardiopulmonar, complicaciones de la intervención coronaria percutánea y del infarto del miocardio refractarias al manejo médico⁽⁹⁾. Tradicionalmente, la inserción se hace en la arteria femoral y se avanza de manera retrógrada en la aorta⁽¹⁰⁾. Sin embargo, los pacientes tienen movilidad limitada, mayor riesgo de isquemia, infecciones, depleción nutricional, miopatía y trombotosis venosa profunda⁽¹⁰⁾. La vía subclavia ofrece una alternativa ante estas desventajas del acceso tradicional. Luego de la descripción inicial de Mayer, Cochran *et al.*⁽¹¹⁾ reportaron el uso de esta ruta de acceso en cuatro pacientes ambulatorios en espera de trasplante cardíaco; todos exitosamente trasplantados después de 12 a 70 días. En la **Tabla 1** se resumen los estudios más grandes publicados a la fecha con el uso de BCIA.

Dentro de las ventajas del BCIA subclavio se destaca que los pacientes pueden continuar con la rehabilitación sin necesidad de estar en cama y sin los demás riesgos asociados al implante femoral. En el perfil hemodinámico los pacientes muestran disminución en la presión de la arteria pulmonar y mejora del índice cardíaco⁽¹⁰⁾. Una mayor proporción de pacientes con BCIA logran el trasplante cardíaco comparado con los pacientes que reciben un dispositivo de asistencia ventricular como puente; adicionalmente, se evitan complicaciones de sangrado y el potencial de incrementar los niveles de anticuerpos por la exposición a hemoderivados⁽¹⁰⁾. Los pacientes a quienes se les implanta un BCIA no tienen periodos de recuperación prolongados y pueden trasplantarse pronto luego del implante. De ser necesario, el BCIA puede dejarse luego del trasplante para soporte hemodinámico adicional⁽¹⁰⁾. Es en general fácil de implantar, con bajos costos y extensamente disponibles, ventajas de gran peso en sistemas de salud limitados como los de Latinoamérica.

Las complicaciones pueden ocurrir y son muy similares a las que ocurren con el BCIA femoral. Estas incluyen disección, sangrado, ruptura de placa y embolismo, isquemia de la extremidad, linfocela, infección u oclusión de la arteria mesentérica⁽¹⁰⁾. Por eso, es importante que todo el personal de atención, en especial el grupo de enfermería cardiovascular, entienda estas complicaciones para un reconocimiento temprano, e instaurar medidas correctivas en el menor tiempo

Tabla 1. Estudios publicados con datos de pacientes en los que se les ha implantó BCIA subclavio por falla cardíaca avanzada y como puente a trasplante o asistencia ventricular.

	Arvind Bhimaraj et al., 2020⁽¹²⁾	Akiko Tanaka et al., 2015⁽³⁾	Mark J. Russo, et al. 2012⁽⁷⁾
Número de pacientes, tipo de estudio y periodo	195 pacientes, estudio retrospectivo entre 2007 y 2018	88 pacientes, prospectivo, entre 2011 y 2014	20 pacientes, prospectivo entre 2009-2011
Escenario	Falla cardíaca avanzada	Falla cardíaca avanzada descompensada	Falla cardíaca -ambulatorio.
Resultado medido	Terapia de reemplazo cardíaco: trasplante o implante de dispositivo de asistencia ventricular	Supervivencia libre de accidente cerebrovascular, lograr el objetivo terapéutica, mantener la función renal y hemodinámica y mejorar la condición física	Muerte durante el soporte
Comparador	Pacientes que murieron o con necesidad de escalar el soporte	Lograr el objetivo inicial planteado: 61 trasplante, 21 soporte mecánico y 6 puente a recuperación	Lograr el objetivo inicial planeado: 17 trasplante, 3 pacientes recuperados
Resultados principales	-133 (68%) reemplazo cardíaco exitoso (120 trasplante y 13 dispositivo de asistencia ventricular) -16 pacientes murieron y 18 necesitaron escalar soporte	-80 de los 88 lograron la terapia planeada previo al implante - Falla fue por escalamiento de soporte (5), stroke (2), sepsis (1)	- Ninguna muerte - 14 trasplante o dispositivos de asistencia: 70% - 2 requirieron dispositivos de asistencia ventricular por deterioro
Complicaciones	Malfuncionamiento 36%(72), evento cerebrovascular 2,5%(5), bacteriemia 9,23%(18), hematoma /pseudoaneurisma axilar 4,61%(9), isquemia de la extremidad 3,5%(7), isquemia mesentérica 3,07%(6), sangrado con necesidad de transfusión 2,56%(5)	Cambio reposición 29,5%(26), trombosis de la arteria subclavia 1,1%(1), reexploración por hematoma 4,5%(4), infección 2,3%(2)	-Ninguna
Duración del BCIA	12 a 169 días, mediana 19	4 a 135 días, mediana 21	3 a 48 días, mediana 17.3
País	Estados Unidos	Estados Unidos	Estados Unidos

posible. Se deben realizar evaluaciones periódicas del sitio para buscar signos de sangrado (saturación del apósito, formación de hematoma), vigilar el tamaño del apósito, el aumento del tamaño y reportar cualquier signo de sangrado evidente. El sitio debe cubrirse de manera periódica con apósitos estériles, con un cuidado similar a los accesos de otro tipo de soporte. El cambio debe realizarse de manera semanal o cada vez que sea necesario, en condiciones estériles y siempre verificando la angulación del balón, las condiciones del acceso y la estabilidad o la fijación del balón.

En nuestros casos no se presentaron complicaciones; sin embargo, son periodos muy cortos entre el implante del BCIA y el trasplante. Por otro lado, puede considerarse un procedimiento seguro puesto que no se presentaron complicaciones durante el implante.

Conclusión

El BCIA subclavio es un importante avance en el cuidado de los pacientes que esperan un trasplante cardíaco. Los pacientes que reciben esta terapia pueden ser exitosamente soportados mientras se mejoran condiciones nutricionales y esqueléticas. Es importante el cuidado de enfermería con un papel primordial en la monitorización tanto del funcionamiento como de las complicaciones.

Contribuciones de los autores

CFRR: Búsqueda bibliográfica, revisión, estructura, redacción. MAU: Búsqueda bibliográfica, revisión, estructura, redacción. AP, JDUM, DMVC: revisión, redacción. CGM: revisión, estructura, redacción. JGMS, CAEG, CATM, CEUL.: Intervencionista, revisión, redacción.

Referencias bibliográficas

1. Crespo-Leiro MG, Metra M, Lund LH, Milicic D, Costanzo MR, Filippatos G, *et al.* Advanced heart failure: a position statement of the Heart Failure Association of the European Society of Cardiology. *Eur J Heart Fail.* 2018;20(11):1505-35. doi: 10.1002/ejhf.1236.
2. Yancy CW, Jessup M, Bozkurt B, Butler J, Casey D, Drazner M, *et al.* 2013 ACCF/AHA guideline for the management of heart failure: executive summary: a report of the American College of Cardiology Foundation/American Heart Association Task Force on practice guidelines. *Circulation.* 2013;128(16):1810-52. doi: 10.1161/CIR.0b013e31829e8807.
3. Tanaka A, Tuladhar SM, Onsager D, Asfaw Z, Ota T, Juricek C, *et al.* The Subclavian Intraaortic Balloon Pump: A Compelling Bridge Device for Advanced Heart Failure. *Ann Thorac Surg.* 2015;100(6):2151-7; discussion 2157-2158. doi: 10.1016/j.athoracsur.2015.05.087.
4. Norkiene I, Ringaitiene D, Rucinskas K, Samalavicius R, Baublys A, Miniauskas S, *et al.* Intra-aortic balloon counterpulsation in decompensated cardiomyopathy patients: bridge to transplantation or assist device. *Interact Cardiovasc Thorac Surg.* 2007;6(1):66-70. doi: 10.1510/icvts.2006.140160.
5. Dick P, Mlekusch W, Delle-Karth G, Nikfardjam M, Schillinger M, Heinz G. Decreasing incidence of critical limb ischemia after intra-aortic balloon pump counterpulsation. *Angiology.* 2009;60(2):235-41. doi: 10.1177/0003319708319782.
6. Mayer JH. Subclavian artery approach for insertion of intra-aortic balloon. *J Thorac Cardiovasc Surg.* 1978;76(1):61-3.
7. Russo MJ, Jeevanandam V, Stepney J, Merlo A, Johnson E, Malyala R, *et al.* Intra-aortic balloon pump inserted through the subclavian artery: A minimally invasive approach to mechanical support in the ambulatory end-stage heart failure patient. *J Thorac Cardiovasc Surg.* 2012;144(4):951-5. doi: 10.1016/j.jtcvs.2012.03.007
8. Kantrowitz A, Tjonneland S, Freed PS, Phillips SJ, Butner AN, Sherman JL. Initial clinical experience with intraaortic balloon pumping in cardiogenic shock. *JAMA.* 1968;203(2):113-8.
9. Maccioli GA, Lucas WJ, Norfleet EA. The intra-aortic balloon pump: a review. *J Cardiothorac Anesth.* 1988;2(3):365-73. doi: 10.1016/0888-6296(88)90320-1
10. Murks C, Juricek C. Balloon Pumps Inserted via the Subclavian Artery: Bridging the Way to Heart Transplant. *AACN Adv Crit Care.* 2016;27(3):301-15. doi: 10.4037/aacnacc2016355.
11. Cochran RP, Starkey TD, Panos AL, Kunzelman K. Ambulatory intraaortic balloon pump use as bridge to heart transplant. *Ann Thorac Surg.* 2002;74(3):746-51; discussion 751-752. doi: 10.1016/s0003-4975(02)03808-0.
12. Bhimaraj A, Agrawal T, Duran A, Tamimi O, Amione-Guerra J, Trachtenberg B, *et al.* Percutaneous Left Axillary Artery Placement of Intra-Aortic Balloon Pump in Advanced Heart Failure Patients. *JACC Heart Fail.* 2020;8(4):313-23. doi: 10.1016/j.jchf.2020.01.011